

HUS-Kuvantaminen	MENETTELYOHJE	Versio: 10	s. 1/2
Radiologia	Natiivi	Voimaantulopäivä: 1.1.2018	
Lannerangan natiiviröntgen			

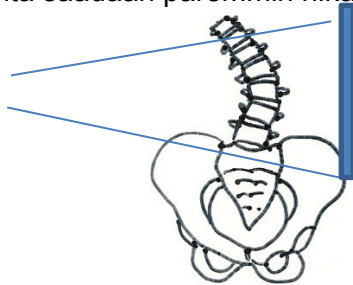
Lannerangan natiiviröntgen

Kirjaaminen

- NA3AA** Lannerangan natiiviröntgen
NA3EA Lannerangan röntgen, taivutus kuvat
NA3YA Lannerangan natiiviröntgen ilman lausuntoa
NA9YA Lannerangan röntgen, taivutus kuvat, ilman lausuntoa

Huomioitavaa

- Kuvaus ensisijassa seisten.
- Lannerankapynnön yhteydessä SI-niveliä ei kuvata erikseen.
- Ennen lasten lisäprojektioita konsultoidaan radiologia.
- Huom! Lasten lannerankakuvassa on ristiluun näyttävä kokonaan.
- Lannerangassa selvä skolioosi: rangan kupera puoli kuvailmaisimeen päin, jolloin säde-suunta saadaan paremmin nikamavälien suuntaiseksi.



Jos läheteessä **AAC-score (abdominal aorta calcification, vatsa-aortan kalkkeutuminen)**, CAC-score (coronary artery calcium), kalsifikaatio-score tai klaudikaatio-oire:

- Kuvataan vain lannerangan sivu, vatsa-aortan on kuvauduttava sivusuunnassa kokonaan.
- Tutkimuksesta soitetaan lausumista varten Meilahteen p. 76658 (klo 7.30–15.00).
- Käynnintallennuksen tarkenne: ZXB33 (= abdominaaliaortta)

Projektiot

Peruskuvauk	PA/AP Sivu
Taivutus kuvat	Eteentaivutus sivu Taaksetaivutus sivu Taivutus kuvat otetaan istuen, ellei käytössä ole seisten kuvauksessa selän tukemiseen tarkoitettua telinettä.
Kompressiomurtuman seuranta	PA/AP kohdennettuna Sivu kohdennettuna
AAC-score	Sivu: L1–L5 ja abdominaaliaortta (mukana pehmytosaa 5–7 cm ventraalisesti)

Kuvaustekniikka

Kuvausjännite	PA/AP 80–95 kV Sivu 90–105 kV
Fokus	Iso
Hila	Käytetään

HUS-Kuvantaminen	MENETTELYOHJE	Versio: 10	s. 2/2
Radiologia	Natiivi	Voimaantulopäivä: 1.1.2018	
Lannerangan natiiviröntgen			

Lannerankakuvasta tehtäviä mittauksia

- **Lannerangan taivutuskuva:** Mittaus voidaan tehdä artikkelissa Iguchi T ym. 2012. esitetyllä tavalla. [Grade three disc degeneration is a critical stage for anterior spondylolisthesis in lumbar spine](#). Eur Spine J. 21(11): 2134-9.
- **AAC-scoren** (composite score) määrittämisessä käytetään artikkelissa Honkanen ym. 2008 kuvattua tapaa. [Abdominal aortic calcification in dialysis patients: results of the CORD study](#) Nephrol Dial Transplant 23: 4009–4015

Liittyvät ohjeet

HUS-Kuvantamisen ohjeistus

- [Potilaan tunnistaminen ja tutkimuksen henkilötietojen varmistaminen](#)
- [Hedelmöittymisikäisen naisen kuvantamistutkimus](#)
- [Natiiviröntgentutkimusten yleisohje](#)
- [Potilaan avustaminen röntgentutkimuksissa](#)
- [Potilaan säteilysuojaus röntgentutkimuksissa](#)
- [Tutkimuksen ja toimenpiteen kirjaaminen](#)
- [Lapsen luustoröntgen](#) (ent. murtumaseula)
- [Lannerangan natiiviröntgen, hyvän kuvan kriteerit](#)
- [Lanneranka - Hyvän kuvan kriteerit, PowerPoint-esitys](#)
- [Lannerangan anatomia, natiiviröntgen](#)
- [Lanneranka - Anatomiaa, PowerPoint esitys](#)
- [Nikama - Anatomiaa, PowerPoint-esitys](#)

Muut:

- Käypä hoito–suositus Alaselkäsairaudet:
<http://www.kaypahoito.fi/web/kh/suosituksset/naytaartikkeli/tunnus/hoi20001>
[Lateral lumbar spine radiography - wikiradiography](#)

Lisätietoja antaa

Natiiviohjetimi ja kehittämispäällikkö Eija Vartiainen

Laatija: Merja Wirtanen

Muut laatijat: Maria Einola; Annikki Leinonen; Hanna Pietikäinen; Antti Pitkänen; Raija Seuri; Tomi Suo-Yrjö

Liittyy tutkimuksiin: NA3AA Lannerangan natiiviröntgen; NA3EA Lannerangan natiiviröntgen, taivutuskuvat;

Liittyy tutkimusryhmään:

Lisätieto: Muutos edelliseen: lisätty kuva Huomioitavaa -kohtaan.

Jakelu, intranet: Natiiviprosessi > Ohjeet omalle henkilökunnalle > 1_Natiivikuvantamisen ohjeet > 4_Selkärangan natiiviröntgentutkimukset

internet: [Ammattilaiselle](#) > [HUS-Kuvantamisen ohjeet](#) > [Natiivitutkimukset](#) > Röntgenin menettelyohjeet