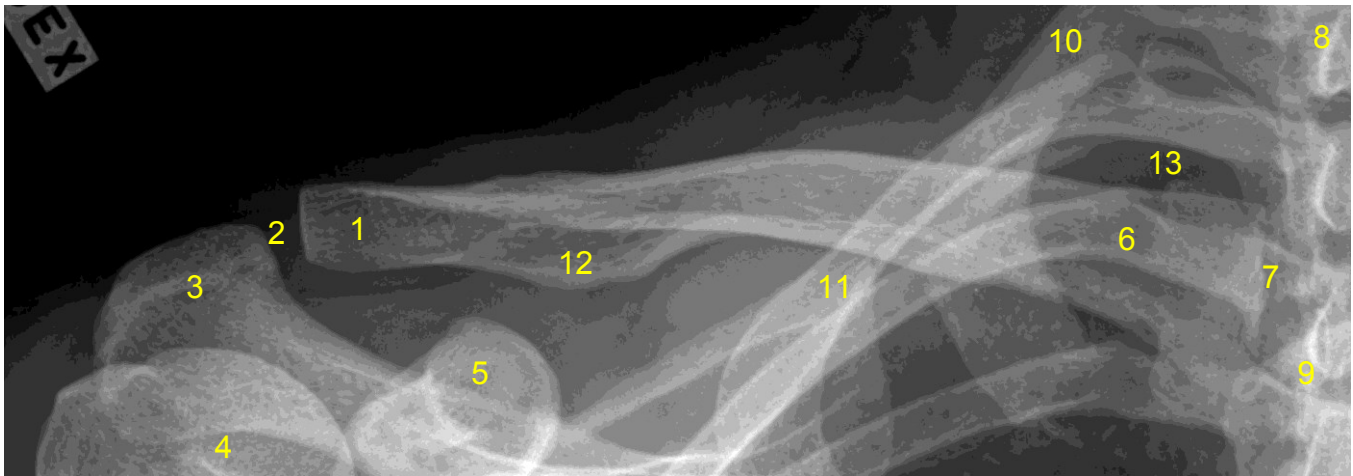


<b>HUS Kuvantaminen</b>	<b>OPAS</b>	Versio: 4	s. 1/1
Radiologia	Natiivi	Voimaantulopäivä: 1.1.2019	
Solisluun anatomia, natiiviröntgen			

## Solisluun anatomia, natiiviröntgen

AP



- |   |
|---|
| <p><b>1 = solisluun lapaluupää</b> (extremitas acromialis claviculae)<br/> <b>2 = olkalisäke-solisluunivel</b><br/> (AC-nivel, akromioklavikulaarinivel, articulatio acromioclavicularis)<br/> <b>3 = olkalisäke</b> (acromion)<br/> <b>4 = olkaluun pää</b> (caput humeri)<br/> <b>5 = korppilisäke</b> (processus coracoideus)<br/> <b>6 = solisluun rintalastapää</b> (extremitas sternalis claviculae)<br/> <b>7 = rintalasta-solisluunivel</b> (sternoklavikulaarinivel, articulatio sternoclavicularis)<br/> <b>8 = rintanikaman okahaarake</b> (processus spinosus)<br/> <b>9 = rintalastan kahva</b> (manubrium sterni)<br/> <b>10 = ensimmäinen kylkiluu</b> (costa)<br/> <b>11 = lapaluun yläkulma</b> (angulus superior scapulae)<br/> <b>12 = tuberculum conoideum</b><br/> <b>13 = keuhkon kärki</b> (apex pulmonis)</p> |
|---|

Laatija: Merja Wirtanen

Muut laatijat: Maria Einola; Hanna Pietikäinen; Raija Seuri; Tomi Suo-Yrjö

Liittyy tutkimuksiin: NB3AA Solisluun natiiviröntgen; NB3YA Solisluun natiiviröntgen ilman lausuntoa;

Liittyy tutkimusryhmään:

Lisätieto: Ohje tarkistettu ei muutoksia

Tunniste: 141

Jakelu, intranet: Natiiviprosessi > Ohjeet omalle henkilökunnalle > 1\_Natiivikuvantamisen ohjeet > 5\_Yläraajojen natiiviröntgentutkimukset

internet: [Ammattilaiselle](#) > [HUS-Kuvantamisen ohjeet](#) > [Natiivitutkimukset](#) > Kuvausoppaat