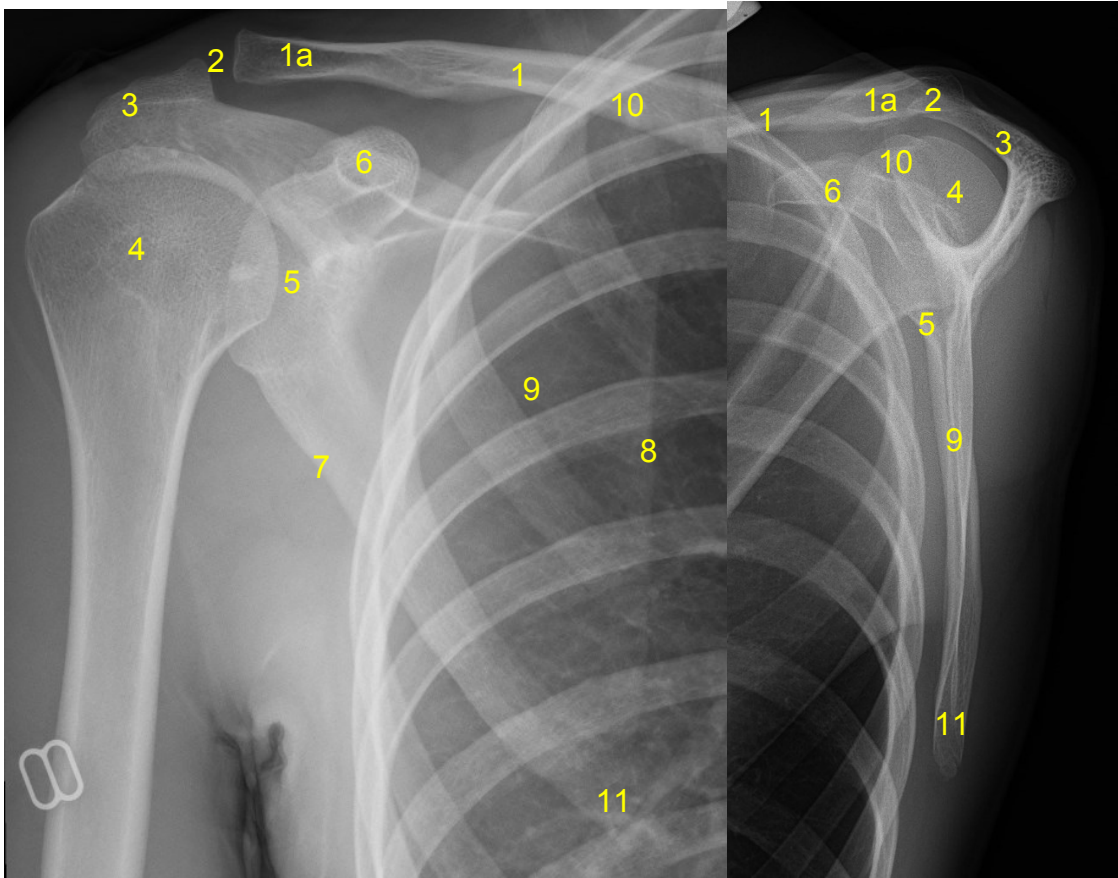


HUS-Kuvantaminen	OPAS	Versio: 4	s. 1/1
Radiologia	Natiivi	Voimaantulopäivä: 1.1.2017	
Lapaluun anatomia, natiiviröntgen			

Lapaluun anatomia, natiiviröntgen

AP

SIVU



- 1 = solisluu** (clavicula)
1a = solisluun lapaluupää (extremitas acromialis claviculae)
2 = olkalisäke-solisluunivel (AC-nivel, akromioklavikulaarinivel, articulatio acromioclavicularis)
3 = olkalisäke (acromion)
4 = olkaluun pää (caput humeri)
5 = olkaluun nivelkuoppa (cavitas glenoidalis scapulae)
6 = korppilisäke (processus coracoideus)
7 = lapaluun ulkoreuna (lateraalireuna, margo lateralis scapulae)
8 = lapaluun sisäreuna (mediaalireuna, margo medialis scapulae)
9 = lapaluun siipi
10 = lapaluun yläkulma (angulus superior scapulae)
11 = lapaluun alakulma (angulus inferior scapulae)

Tarvittaessa katso lapaluun mediaali- ja lateraalireunat [Olkanivelen anatomia, natiiviröntgen](#)

Laatija: Merja Wirtanen

Muut laatijat: Maria Einola; Annikki Leinonen; Kirsi Metsämäki; Antti Pitkänen; Raija Seuri

Liittyy tutkimuksiin: NB4AA Lapaluun natiiviröntgen; NB4YA Lapaluun natiiviröntgen ilman lausuntoa;

Lisätieto: Muutos edelliseen: asettelu muutettu, sivukuva vaihdettu, lisätty lapaluun siipi ja lisätty linkki olkanivelen anatomiaan.

Jakelu intranet: [Natiiviproessi](#) > [Ohjeet omalle henkilökunnalle](#) > 1_Natiivikuvantamisen ohjeet > 5_Yläraajojen natiiviröntgentutkimukset

internet: [Ammattilaiselle](#) > [HUS-Kuvantamisen ohjeet](#) > [Natiivitutkimukset](#) > Kuvausoppaat