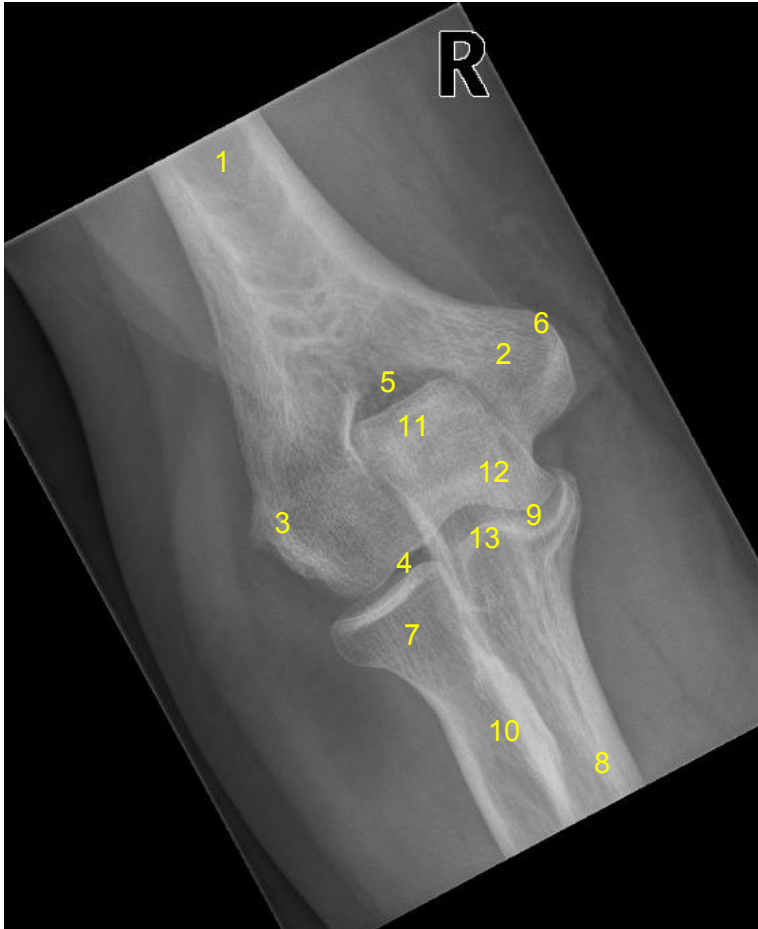

HUS-Kuvantaminen	OPAS	Versio: 3	s. 1/2
Radiologia	Natiivi	Voimaantulopäivä: 3.1.2016	
Kyynärnivelen anatomia, natiiviröntgen			

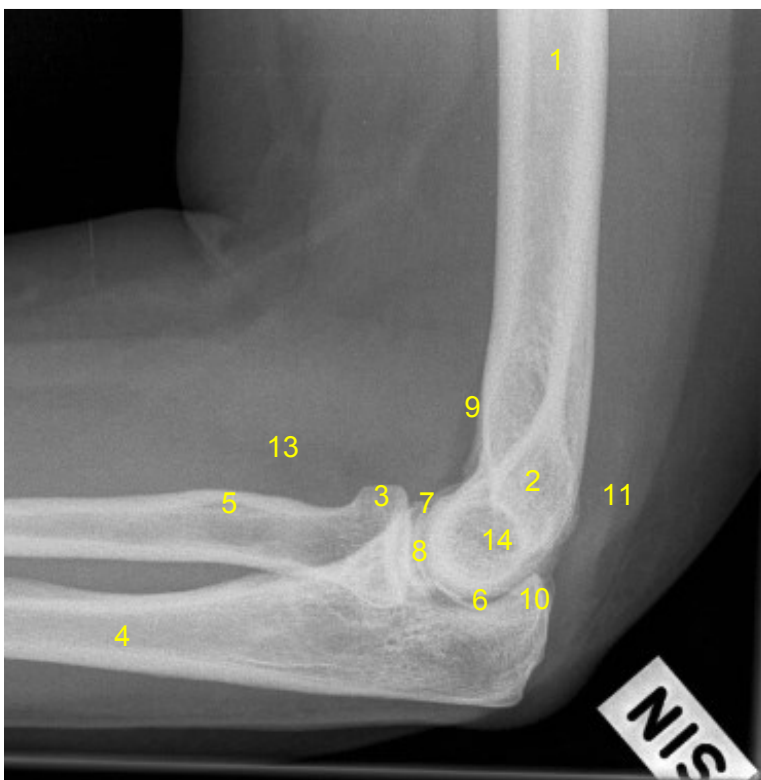
Kyynärnivelen anatomia, natiiviröntgen

AP



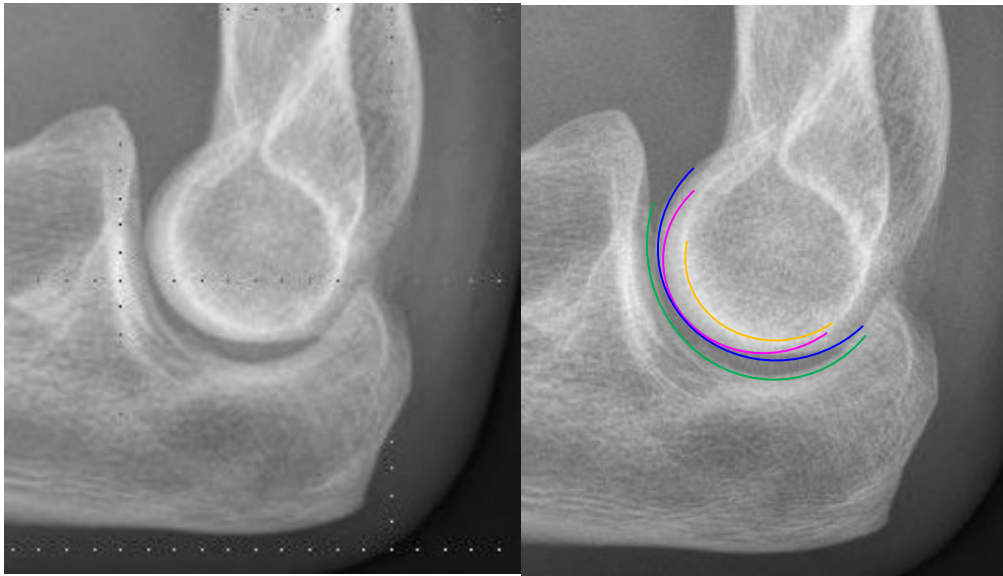
- 1 = olkaluu** (humerus)
- 2 = koukistajalisäke**
(sisäsivunasta, mediaalinen epikondyyli, epicondylus medialis humeri)
- 3 = ojentajalisäke**
(ulkosivunasta, lateraalinen epikondyyli, epicondylus lateralis humeri)
- 4 = olka-värttinäluunivel**
(humeroradiaalinivel, articulatio humero-ulnaris)
- 5 = kyynärlisäkekuoppa** (fossa olecrani)
- 6 = koukistajalisäkkeen kärki** (apex)
- 7 = värttinäluun pää** (caput radii)
- 8 = kyynärloo** (ulna)
- 9 = olka-kyynärlounivel** (humeroulnaarinivel)
- 10 = värttinäluun kyhmy** (tuberositas radii)
- 11 = kyynärlisäke** (olekranon)
- 12 = olkaluun tela** (trochlea)
- 13 = kyynärloun varislisäke**
(processus coronoideus ulnae)

SIVU



- 1 = olkaluu** (humerus)
- 2 = koukistajalisäke ja ojentajalisäke**
(sisä- ja ulkosivunastat, mediaalinen ja lateraalinen epikondyyli)
- 3 = värttinäluun pää** (caput radii)
- 4 = kyynärloo** (ulna)
- 5 = värttinäluun kyhmy** (tuberositas radii)
- 6 = olka-kyynärlounivel**
(humeroradiaalinivel, articulatio humero-ulnaris)
- 7 = kyynärloun varislisäke**
(processus coronoideus)
- 8 = olka-värttinäluunivel**
(humeroulnaarinivel, articulatio humeroradialis)
- 9 = anteriorinen rasvatyyny**
- 10 = kyynärlisäke** (olekranon)
- 11 = posteriorinen rasvatyyny**
- 13 = supinaattorirasvatyyny**
- 14 = olkaluun tela** (trochlea humeri)

HUS-Kuvantaminen	OPAS	Versio: 3	s. 2/2
Radiologia	Natiivi	Voimaantulopäivä: 3.1.2016	
Kynärnivelen anatomia, natiiviröntgen			



trochlear sulcus
 olkaluun värttinänasta (capitulum humeri, capitellum)
 olkaluun telan mediaalinen osa (medial trochlea)
 kynnäriluun telalovi (incisura trochlearis ulnae, trochlear notch)

Laatija: Merja Wirtanen

Muut laatijat: Maria Einola; Annikki Leinonen; Kirsi Metsämäki; Antti Pitkänen; Raija Seuri

Liittyy tutkimuksiin: NC1AA Kynärnivelen natiiviröntgen; NC1YA Kynärnivelen natiiviröntgen ilman lausuntoa;

Liittyy tutkimusryhmään:

Lisätieto: Muutos edelliseen: Korjattu sivukuvassa koukistaja- ja ojentajalisäkkeiden paikka. Lisätty olkaluun tela. Lisätty alimmat kuvat

Jakelu, intranet: [Natiiviprosessi](#) > [Ohjeet omalle henkilökunnalle](#) > 1_Natiivikuvantamisen ohjeet > 5_Yläraajojen natiiviröntgentutkimukset

internet: [Ammattilaiselle](#) > [HUS-Kuvantamisen ohjeet](#) > [Natiivitutkimukset](#) > Kuvasoppaat