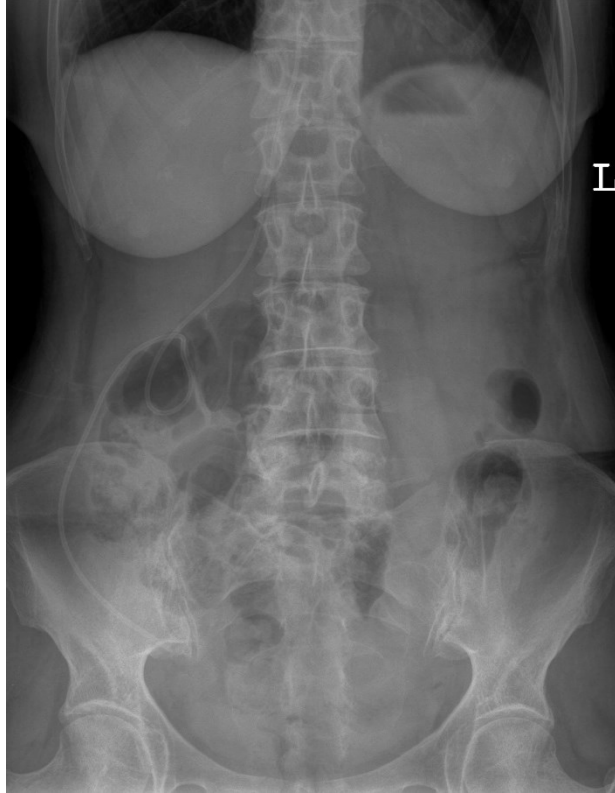

HUS-Kuvantaminen	OPAS	Versio: 3	s. 1/2
Radiologia	Natiivi	Voimaantulopäivä: 1.1.2017	
Vatsan natiiviröntgen, hyvän kuvan kriteerit			

Vatsan natiiviröntgen, hyvän kuvan kriteerit

PA/AP SEISTEN TAI MAATEN

Vatsa kuvautuu suorassa AP-suunnassa.



Kuvan rajaus:

- palleankaarten yläpuolelta häpyliitoksen yläreunaan, rakon pohjaan
- lapsilla palleakaarista istuinkyhmyjen tasoon
- vastasyntyneillä peräsuoli näkyy kuvassa
- kentän reuna alle 2 cm vatsanpeitteiden reunasta, suoliluun harjujen ei tarvitse näkyä kokonaan

Projektio:

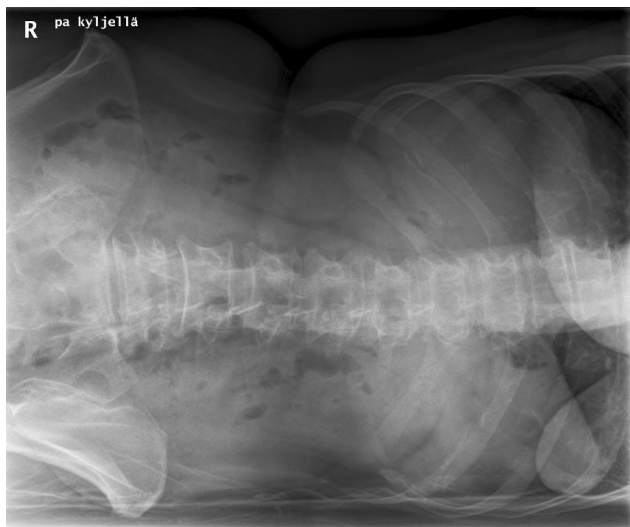
- okahaarakkeet keskiviivassa, nikamansolmujen keskellä
- suoliluun harjut symmetriset ja samalla horisontaalisella tasolla
- peittyneet aukot avoimet ja symmetriset (jos näkyvät)
- häpyliitos kuvautuu keskelle ristiluuta, häntäluu linjassa häpyliitoksen kanssa

Muuta:

- eksponointi kevyen sisäänhengityksen jälkeen
- naisten rinnat pois kuvasta
- munuaisten ääriviivat, maksan alareuna, perna, psoaslihasten varjo erottuvat, vatsalaukussa ja suolistossa oleva ilma terävänä
- erityisesti posterioriset kylkiluut, nikamien okahaarakkeet ja lantio erottuvat terävinä

PA/AP KYLJELLÄ MAATEN

Vatsa kuvautuu suorassa AP-suunnassa potilaan maattessa vasemmalla kyljellä.



Kuvan rajaus:

- palleankaarten yläpuolelta häpyliitoksen yläreunaan, rakon pohjaan
- kentän reuna on alle 2 cm vatsanpeitteiden reunasta, suoliluun harjujen ei tarvitse näkyä kokonaan

Projektio:

- okahaarakkeet keskiviivassa
- suoliluun harjut symmetriset ja samalla horisontaalisella tasolla

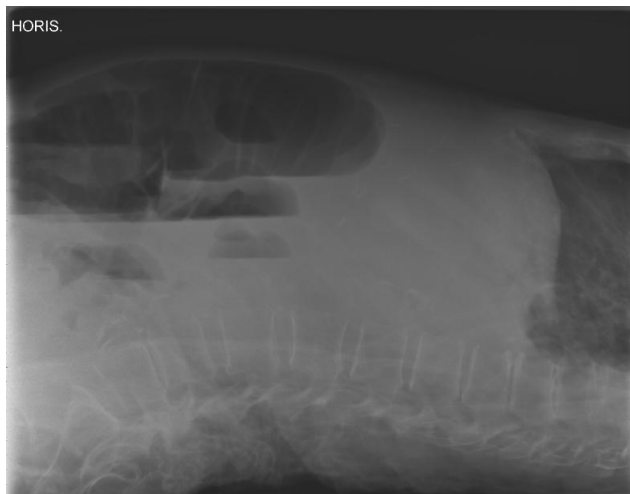
Muuta:

- munuaisten ääriviivat, maksan alareuna, perna, psoaslihasten varjo sekä kostofreeninen tila (keuhkon sopet) erottuvat, vatsalaukussa ja suolistossa oleva ilma terävänä
- erityisesti posterioriset kylkiluut, nikamien okahaarakkeet ja lantio erottuvat terävinä
- jos nestevaakapintoja, ne erottuvat selvästi

HUS-Kuvantaminen	OPAS	Versio: 3	s. 2/2
Radiologia	Natiivi	Voimaantulopäivä: 1.1.2017	
Vatsan natiiviröntgen, hyvän kuvan kriteerit			

SIVU HORIZONTAALISÄTEIN SELÄLLÄ MAATEN

Vatsa kuvautuu suorassa sivusuunnassa.



Kuvan rajaus:

- palleankaarista häpyluuhun
- vatsanpeitteistä selkärangan alaosaan
- kentän reuna on alle 2 cm vatsanpeitteiden reunaan

Projektio:

- nikamien takareunat ja nikamakaaren varret kuvautuvat päällekkäin
- suoliluun harjut lähes päällekkäin
- nikamavälit ja juuriaukot avoimet, L5-nikaman ja ristiluun välinen nivel avoin

Muuta

- vatsa-aortan alue sekä vatsalaukussa ja suolistossa oleva ilma erottuvat

Liittyvät ohjeet

HUS-Kuvantamisen ohjeistus

- [Vatsan anatomia, natiiviröntgen](#)

Laatija: Merja Wirtanen

Muut laatijat: Maria Einola;Annikki Leinonen;Kirsi Metsämäki;Antti Pitkänen;Raija Seuri

Liittyy tutkimuksiin: JN3AA Vatsan natiiviröntgen;

Liittyy tutkimusryhmään:

Lisätieto: Muutos edelliseen: Kuvausohjeistukset siirretty menettelyohjeeseen. "Kylkikuva" muutettu tarkemmaksi projektion nimeksi, lisätty selitteeseen "vasemmalla" kyljellä. Pientä kriteerien tarkennusta. Lisätty liittyvä ohje.

Jakelu, intranet: [Natiiviprosessi](#) > [Ohjeet omalle henkilökunnalle](#) > 1_Natiivikuvantamisen ohjeet > 3_Vatsan ja lantion natiiviröntgentutkimukset

internet: [Ammattilaiselle](#) > [HUS-Kuvantamisen ohjeet](#) > [Natiivitutkimukset](#) > Kuvausoppaat