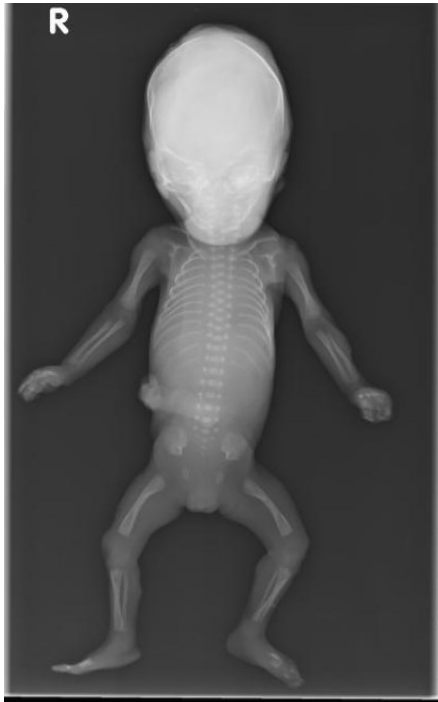


<b>HUS Kuvantaminen</b>	<b>OPAS</b>	Versio: 4	s. 1/1
Radiologia	Natiivi	Voimaantulopäivä: 3.9.2018	
Kuolleen sikiön tai vastasyntyneen kokovartalon natiiviröntgen, hyvän kuvan kriteerit			

## Kuolleen sikiön tai vastasyntyneen kokovartalon natiiviröntgen, hyvän kuvan kriteerit

### AP

Kuollut sikiö tai vastasyntynyt kuvautuu suorassa AP-suunnassa.



### Kuvan rajaust:

- koko sikiö kuvassa.

### Projektio:

- rintakehä ja lantio symmetrinen  
- kallo: mahdollisimman suora ap

### Muuta

- vartalokuvassa kämmenet ylöspäin ja sormet suorina, jos mahdollista. Raajat suorina, jos mahdollista.  
- ranka erottuu hyvin

Laatija: Merja Wirtanen

Muut laatijat: Maria Einola;Hanna Pietikäinen;Antti Pitkänen;Raija Seuri;Tomi Suo-Yrjö

Liittyy tutkimuksiin: MB2AA Kuolleen sikiön tai vastasyntyneen kokovartalon natiiviröntgen;

Lisätieto: Ohje tarkistettu, ei muutoksia.

Tunniste: 115

Jakelu, intranet: Natiiviprosessi > Ohjeet omalle henkilökunnalle > 1\_Natiivikuvantamisen ohjeet > 3\_Vatsan ja lantion natiiviröntgentutkimukset

internet: [Ammattilaiselle](#) > [HUS-Kuvantamisen ohjeet](#) > [Natiivitutkimukset](#) > Kuvausoppaat