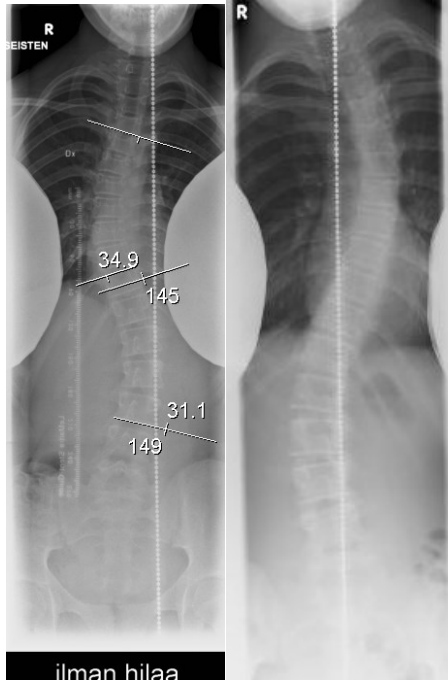


HUS-Kuvantaminen	OPAS	Versio: 4	s. 1/2
Radiologia	Natiivi	Voimaantulopäivä: 1.3.2016	
Skolioosin natiiviröntgen, hyvän kuvan kriteerit			

Skolioosin natiiviröntgen, hyvän kuvan kriteerit

PA / AP – ensimmäinen kuvauskerta

Ranka kuvautuu suorassa PA/AP-suunnassa.



ilman hilaa
ensimmäinen kuvaus

kontrollikuvaus

Kuvan rajaus:

- ensimmäisessä kuvauksessa leukakulmasta sarvennoisten tasoon, reisiluiden pään yläreuna kuvassa
- kontrollikuvauksissa C7-nikamasta ristiluun yläreunaan. Kaularanka mukaan, jos skolioosi ulottuu sen alueelle (yläreuna leukakulmiin)

Projektio (skolioosista riippuen):

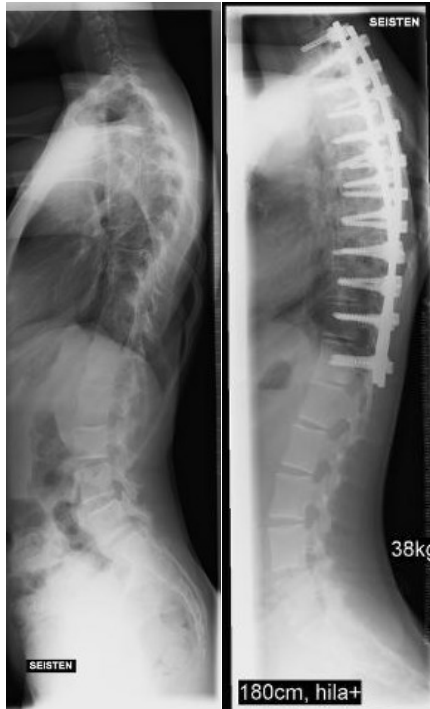- nikamien ylä- ja alapäätelevyt yhtenä viivana keskisäteen alueella
- nikamavälit avoimet

Muuta:

- nikamat, nikamien päätelevyt sekä haarakkeet erottuvat niin, että niiden kautta on piirrettävissä mittauslinjat skolioosikulman mittaamiseksi.
- ensimmäisessä kuvauksessa reisiluiden päät tulee näkyä kuvassa niin, että mahdollinen alaraajojen pituusero on mitattavissa
- ensimmäisessä kuvauksessa luurakenteen tulee erottua niin hyvin, että mahdolliset nikamien rakennepoikkeavuudet ovat erotettavissa
- leikatussa selässä mahdollinen instrumentaatio näkyy kokonaan, samoin ainakin yksi nikama sen ylä- ja alapuolella
- jalan alla mahdollisesti käytetty koroke merkittynä kuvaan

SIVU

Ranka kuvautuu suorassa sivusuunnassa.



ilman hilaa
ensimmäinen kuvaus

180cm, hila+
kontrollikuvaus

Kuvan rajaus:

- ensimmäisessä kuvauksessa leukakulmasta lonkkaniveltasoon, ryhtikuvassa lonkkanivelet kuvassa
- kontrollikuvauksissa C7-nikamasta ristiluun yläreunaan tai pyynnön mukaan lonkat mukaan, ryhtikuvassa aina. Kaularanka mukaan, jos skolioosi ulottuu sen alueelle

Projektio:

- suoliluun harjut lähes päällekkäin
- nikamien takareunat kuvautuvat päällekkäin

Muuta:

- ensimmäisessä kuvauksessa luurakenteen tulee erottua niin hyvin, että mahdolliset nikamien rakennepoikkeavuudet ovat erotettavissa
- leikatussa selässä mahdollinen instrumentaatio näkyy kokonaan, samoin ainakin yksi nikama sen ylä- ja alapuolella
- jalan alla mahdollisesti käytetty koroke merkittynä kuvaan
- ryhtikuvassa kuvanlaatu niin hyvä, että myös lannerangan alaosan nikamien päätelevyt erottuvat

HUS-Kuvantaminen	OPAS	Versio: 4	s. 2/2
Radiologia	Natiivi	Voimaantulopäivä: 1.3.2016	
Skolioosin natiiviröntgen, hyvän kuvan kriteerit			

Laatija: Merja Wirtanen

Muut laatijat: Maria Einola;Annikki Leinonen;Kirsi Metsämäki;Antti Pitkänen;Raija Seuri

Liitty tutkimuksiin: NA7EA Skolioosin tutkimus, natiiviröntgen;

Liitty tutkimusryhmään:

Lisätieto: Muutos edelliseen: Lisätty sivuprojektioon "ryhtikuva".

Jakelu, intranet: [Natiiviprosessi](#) > [Ohjeet omalle henkilökunnalle](#) > 1_Natiivikuvantamisen ohjeet > 4_Selkärangan natiiviröntgentutkimukset

internet: [Ammattilaiselle](#) > [HUS-Kuvantamisen ohjeet](#) > [Natiivitutkimukset](#) > Kuvausoppaat