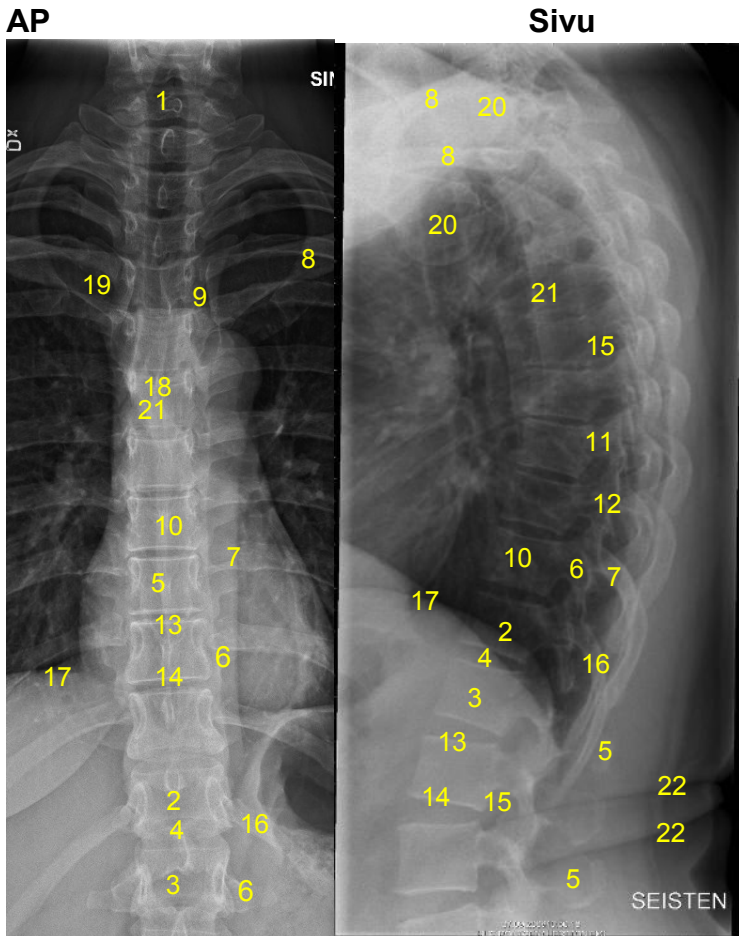


HUS-Kuvantaminen	OPAS	Versio: 4	s. 1/1
Radiologia	Natiivi	Voimaantulopäivä: 1.1.2017	
Rintarangan anatomia, natiiviröntgen			

Rintarangan anatomia, natiiviröntgen



- 1 = kaulanikama C7**
2 = rintanikama T12
3 = lannenikama L1
4 = nikamaväli T11-12
5 = okahaarake (processus spinosus)
6 = poikkihaarake (processus transversus)
7 = posteriorinen kylkiluu (costa)
8 = solisluu (clavicula)
9 = rintalasta-solisluunivel
 (sternoklavikulaarinivel, articulatio sternoclavicularis)
10 = nikamansolmu
 (nikamakorpus, corpus vertebrae)
11 = nikamakaaren varsi
 (pedikkeli, pediculus arcus vertebrae)

- 12 = fasettinivel** (articulatio zygapophysialis)
13 = yläpäätelevy
14 = alapäätelevy
15 = nikamaväliaukko
 (juuriaukko, foramen intervertebrale)
16 = 12. kylkiluu (costa)
17 = pallea (diaphragma)
18 = henkitorven haarauma kohta
 (trakean bifurkaatio, bifurcatio tracheae)
19 = solisluun rintalastapä
 (extremitas sternalis claviculae)
20 = olkaluun pää (caput humeri)
21 = rintanikama T6
22 = ihopoimu

Liittyvät ohjeet

HUS-Kuvantamisen ohjeistus

- [Nikama - Anatomiaa, PowerPoint-esitys](#)

Laatija: Merja Wirtanen

Muut laatijat: Maria Einola; Annikki Leinonen; Kirsi Metsämäki; Antti Pitkänen; Raija Seuri

Liittyy tutkimuksiin: NA2AA Rintarangan natiiviröntgen; NA2YA Rintarangan natiiviröntgen ilman lausuntoa;

Lisätieto: Muutos edelliseen: Korjattu kaulanikama, lisätty nrot 10, 11, 13, 14, 19, 22

Jakelu, intranet: [Natiiviprosessi](#) > [Ohjeet omalle henkilökunnalle](#) > 1_Natiivikuvantamisen ohjeet > 4_Selkärangan natiiviröntgentutkimukset

internet: [Ammattilaiselle](#) > [HUS-Kuvantamisen ohjeet](#) > [Natiivitutkimukset](#) > Kuvausoppaat