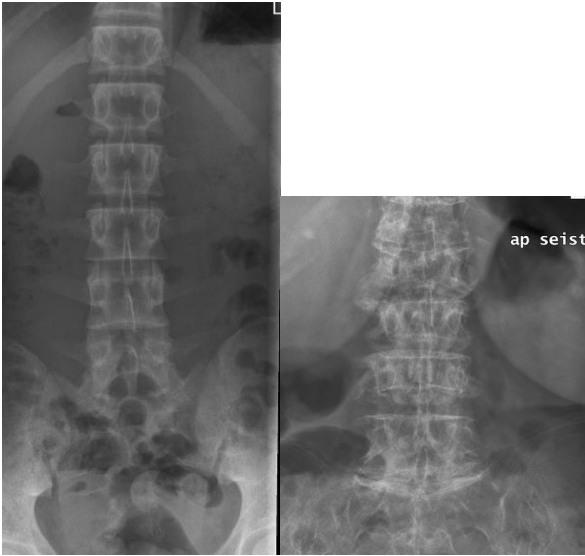
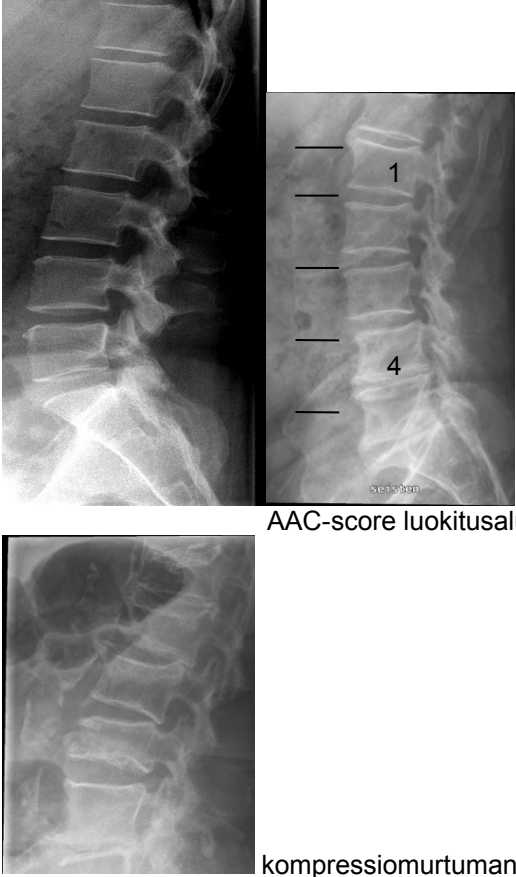


<b>HUS-Kuvantaminen</b>	<b>OPAS</b>	Versio: 4	s. 1/2
Radiologia	Natiivi	Voimaantulopäivä: 1.1.2017	
Lannerangan natiiviröntgen, hyvän kuvan kriteerit			

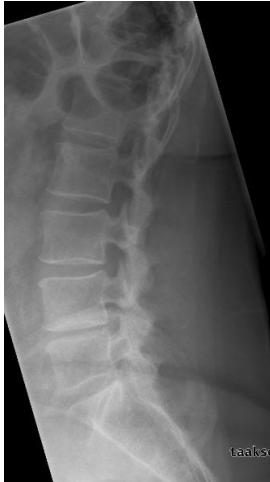## Lannerangan natiiviröntgen, hyvän kuvan kriteerit

<p><b>PA / AP</b></p> <p>Lanneranka kuvautuu suorassa PA/AP-suunnassa.</p>  <p>kompressiomurtuman kohdistettu kuva</p>	<p><b>Kuvan rajaus:</b></p> <ul style="list-style-type: none"> <li>- T12-nikaman yläreunasta S3-tasolle, <u>lapsella</u> häntäluun alapuolelle</li> <li>- alle 2 cm SI-niveleen lateraalipuolelta toiselle</li> </ul> <p><b>Projektio:</b></p> <ul style="list-style-type: none"> <li>- okahaarakkeet nikamansolmun keskellä, keskiviivassa</li> <li>- nikamasolmut symmetriset, suorassa linjassa</li> <li>- oikea ja vasen poikkihaarake yhtä pitkät ja etäisyydet okahaarakkeista samanlaiset</li> <li>- SI-nivelet yhtä kaukana keskiviivasta ja saman puoleisesta okahaarakkeesta</li> <li>- ylä- ja alapäätelevyt yhtenä viivana keskisäteen alueella</li> <li>- nikamavälit avoimet</li> <li>- nikamansolmut kuvautuvat vääristymättöminä</li> </ul> <p><b>Muuta:</b></p> <ul style="list-style-type: none"> <li>- kookkaat rinnat eivät näy kuvassa</li> <li>- kuvassa erottuvat selkärangan vieressä sijaitsevat (paraspinaaliset) pehmytosarakenteet, psoaslihasten varjot, ilma tummana</li> </ul>
<p><b>SIVU</b></p> <p>Lanneranka kuvautuu suorassa sivusuunnassa.</p>  <p>AAC-score luokitusalueineen</p> <p>kompressiomurtuman kohdistettu kuva</p>	<p><b>Kuvan rajaus:</b></p> <ul style="list-style-type: none"> <li>- T12-nikaman yläreunasta S3-tasolle, <u>lapsella</u> häntäluun alapuolelle</li> <li>- nikamansolmujen etupuolelta okahaarakkeiden taakse</li> <li>- <u>AAC-score</u>: vatsa-aortan edestä okahaarakkeiden taakse</li> </ul> <p><b>Projektio:</b></p> <ul style="list-style-type: none"> <li>- nikamien takareunat kuvautuvat päällekkäin</li> <li>- suoliluun harjut lähes päällekkäin</li> <li>- oikea ja vasen nikamankaaren varsi kuvautuvat päällekkäin ja profiilissa</li> <li>- keskisäteen kohdalla (L3/4) nikamien päätelevyt kuvautuvat yhtenä viivana</li> <li>- nikamavälit avoimet, L5-nikaman ja ristiluun välinen nivel avoin</li> <li>- nikamaväliaukot kuvautuvat T12–S1</li> <li>- okahaarakkeet profiilissa</li> <li>- fasettinivelet (proc. articularikset) kuvautuvat päällekkäin</li> <li>- nikamansolmut kuvautuvat vääristymättöminä</li> </ul> <p><b>Muuta:</b></p> <ul style="list-style-type: none"> <li>- keuhkot eivät varjosta ylimpiä nikamia</li> <li>- <u>AAC-score</u>: vatsa-aortta erottuu, vatsa-aortan kalkkien arviointi mahdollinen</li> </ul>

<b>HUS-Kuvantaminen</b>	<b>OPAS</b>	Versio: 4	s. 2/2
Radiologia	Natiivi	Voimaantulopäivä: 1.1.2017	
Lannerangan natiiviröntgen, hyvän kuvan kriteerit			

### ETEEN JA TAAKSETAIVUTUS (fleksio / ekstensio)

Lanneranka kuvautuu suorassa sivusuunnassa maksimaalisessa eteen- ja taaksetaivutuksessa.



taaksetaivutus (ekstensio)

### Kuvan rajaus:

- T12-nikamasta ristiluun yläosan 2/3:n
- nikamasolmujen etupuolelta okahaarakkeiden taakse

### Projektio:

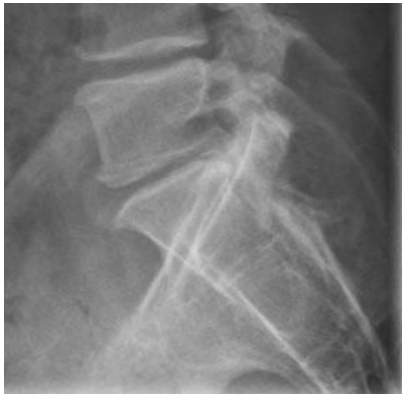- nikamien takareunat kuvautuvat päällekkäin
- suoliluun harjut lähes päällekkäin
- oikea ja vasen nikamankaaren varsi kuvautuvat päällekkäin ja profiilissa
- keskisäteen kohdalla (L3/4) nikamien päätelevyt kuvautuvat yhtenä viivana
- T12–S1 juuriaukot kuvautuvat
- L5 ja S1 välinen nivel avoin
- L5 nikamansolmu ja ristiluun kuvautuvat vääristymättöminä

### Muuta:

- keuhkot eivät varjosta ylimpiä nikamia
- taivutussuunta näkyy kuvassa
- kuvassa on selvästi erottuvaa kohinaa

### L5-S1

Alin lannenikama kuvautuu suorassa sivusuunnassa.



### Kuvan rajaus:

- L4-nikaman alareunasta S3-tasolle
- L5-nikaman edestä ristiluun takaisiin pehmytosiin

### Projektio:

- L5-nikaman takareuna kuvautuu yhtenä linjana
- suoliluun harjut lähes päällekkäin
- L5-nikaman ja ristiluun välinen nivel avoin
- oikea ja vasen nikamankaaren varsi kuvautuvat päällekkäin ja profiilissa

## Liittyvät ohjeet

### HUS-Kuvantamisen ohjeistus

- [Lannerangan anatomia, natiiviröntgen](#)
- [Lanneranka - Anatomiaa, PowerPoint esitys](#)
- [Nikama - Anatomiaa, PowerPoint-esitys](#)

Laatija: Merja Wirtanen

Muut laatijat: Maria Einola; Annikki Leinonen; Kirsi Metsämäki; Antti Pitkänen; Raija Seuri

Liittyä tutkimuksiin: NA3AA Lannerangan natiiviröntgen; NA3YA Lannerangan natiiviröntgen ilman lausuntoa; NA3EA Lannerangan natiiviröntgen, taivutuskuvat; NA9YA Lannerangan natiiviröntgen, taivutuskuvat, ilman lausuntoa;

Lisätieto: Muutos edelliseen: Kriteerit tarkistettu ja tarkennettu (erit. rajaus). Lisätty liittyvät ohjeet.

Jakelu, intranet: [Natiiviproessi](#) > [Ohjeet omalle henkilökunnalle](#) > 1\_Natiivikuvantamisen ohjeet > 4\_Selkärangan natiiviröntgentutkimukset

internet: [Ammattilaiselle](#) > [HUS-Kuvantamisen ohjeet](#) > [Natiivitutkimukset](#) > Kuvasoppaat