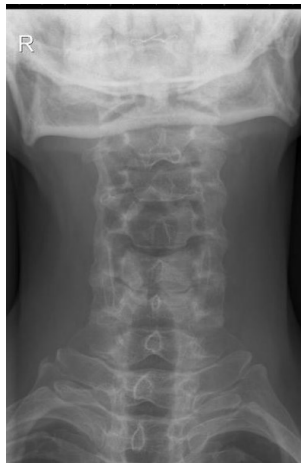

HUS-Kuvantaminen	OPAS	Versio: 4	s. 1/4
Radiologia	Natiivi	Voimaantulopäivä: 1.1.2017	
Kaularangan natiiviröntgen, hyvän kuvan kriteerit			

Kaularangan natiiviröntgen, hyvän kuvan kriteerit

AP/PA

Kaularanka kuvautuu suorassa AP/PA -suunnassa.



(kuva päivitetään uuden ohjeen mukaiseksi myöhemmin)

Kuvan rajaus:

- C1-nikaman yläpuolelta T1-nikaman alareunaan
- ihon reunasta toiseen, leveys vähintään 15 cm

Projektio:

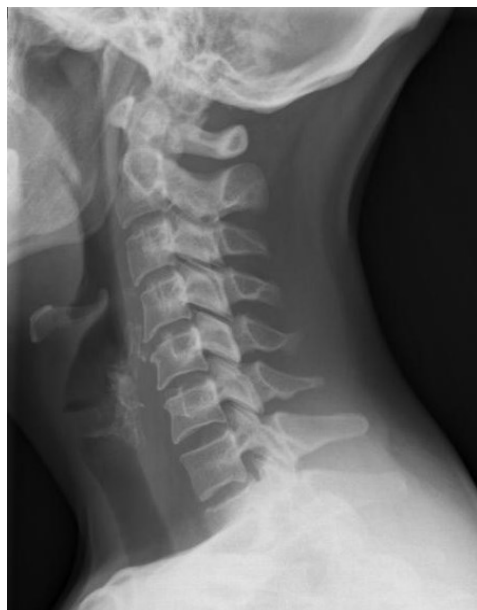- leuka koholla: kallonpohja ja leuankärki kuvautuvat päällekkäin
- dens kuvautuu niska-aukon renkaan keskelle, symmetrisesti C1-nikaman nikamakaarien välissä
- okahaarakkeet keskiviivassa
- alaleukaluun kulmat ja kartiolisäkkeet yhtä etäällä rangasta
- nikamat C3–7 kuvautuvat selvästi, ylemmät ja alemmat päätelevyt yhtenä linjana
- nikamavälit kuvautuvat avonaisina
- T1-nikaman ja ylimpien kylkiluiden välinen nivel erottuu kummallakin puolella
- nikamien varret symmetrisesti nikamansolmujen lateraalipuolilla
- nikamansolmut kuvautuvat vääristymättöminä
- suu auki (aikuiset): C1 ja dens kuvautuvat hampaiden ja kallon pohjan välisellä alueella niin, että kallon pohja kuvautuu ylimpien nikamien yläpuolelle ja alaleuka niiden alapuolelle
- ylempi niskanivel (kallonpohjan ja C1:n välinen nivel) sekä C1 ja C2 välinen nivel kuvautuvat selvästi

Muuta:

- alaleuan pehmytosat ovat mahdollisimman vähän kaularangan päällä

SIVU

Kaularanka kuvautuu suorassa sivusuunnassa.



Kuvan rajaus:

- korvakäytävän tasosta T1-nikaman alareunaan
- kaulan ihosta niskan ihoon

Projektio:

- C4-nikaman ylä- ja alapäätelevyt sekä nikamien takareunat kuvautuvat yhtenä viivana
- alaleukaluun haarat ja nivelnastat päällekkäin tai lähes päällekkäin
- jokaisen nikaman oikea ja vasen fasettinivel sekä nikamien välilevytilat kuvautuvat päällekkäin
- nikamavälit kuvautuvat avonaisina
- C7-T1 -nikamien välinen nivelrako kuvautuu avonaisena
- okahaarakkeet profiilissa
- C1 takakaari ja C2 okahaarake profiilissa

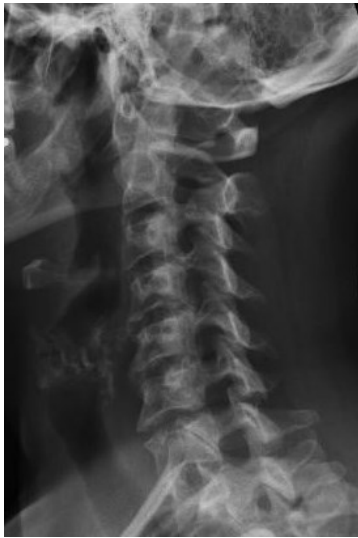Muuta:

- alaleukaluun haarat ovat pois ylimpien kaulanikamien päältä
- olkapäät ovat pois alimpien kaulanikamien päältä
- silmäkuopat on rajattu pois kuvasta
- ilmapitoinen henkitorvi sekä henkitorven ja nikamasolmujen välinen pehmytosa erottuu

HUS-Kuvantaminen	OPAS	Versio: 4	s. 2/4
Radiologia	Natiivi	Voimaantulopäivä: 1.1.2017	
Kaularangan natiiviröntgen, hyvän kuvan kriteerit			

VIISTOT

Kaularanka kuvautuu n. 45° viistossa PA/AP-suunnassa.



Kuvan rajaus:

- korvakäytävän tasosta T1-nikaman alareunaan
- kaulan ihosta niskan ihoon

Projektio:

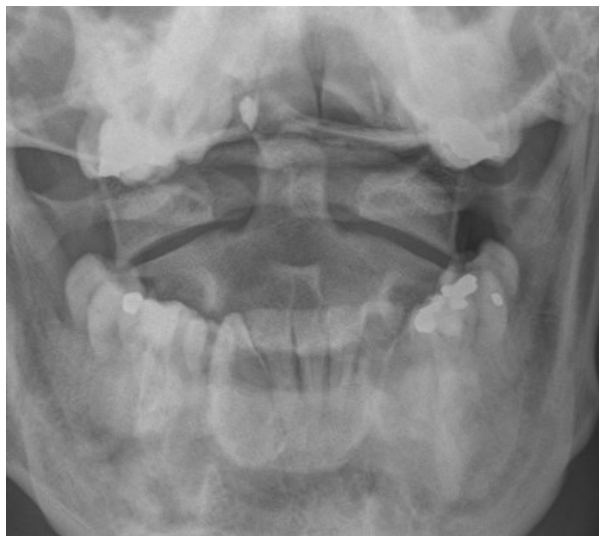
- kuvailmaisinta kauempana olevat juuriaukot kuvautuvat avoimina, kyynelenmuotoisina ja niiden koko suurenee C2:sta C7:n
- nikaman okahaarake ja poikkihaarake kuvautuvat päällekkäin
- C2-7 nikamavälit avoimet
- nikamasolmujen anteriorisen puolikkaan nikama-kaaren varret erottuvat
- alaleukaluun haarat kuvautuvat päällekkäin ja nikamien eteen
- C7 ja ylimpien kylkiluiden välinen nivel erottuu molemmin puolin

Muuta:

- takaraivoluu ei peitä C1:n takaosaa
- henkitorvi, henkitorven ja nikamasolmujen välinen pehmytosa sekä 6 paria juuriaukkoja erottuu

DENS (C1-2)

Ylimmät kaulanikamat kuvautuvat suorassa AP/PA-suunnassa.



Kuvan rajaus:

- takaraivosta C3-nikaman yläreunaan
- leukakulmasta toiseen

Projektio:

- dens kuvautuu vapaana niska-aukon renkaan keskelle
- C1-nikaman (kannattajanikaman) sivuosien etäisyys densistä yhtä suuri
- C2:n okahaarake C2:n nikamansolmun keskivivassa
- alaleukaluun haarat yhtä etäällä C1:n sivuosista
- keskietuhampaiden purentataso kuvautuu kallon pohjan päälle
- alaleuka kuvautuu korkeintaan C2-nikaman alaosan päälle
- ylempi niskanivel (kallonpohjan ja C1:n välinen nivel) erottuu
- atlantoaksiaalinen nivel (kannattaja-kiertonikamanivel) erottuu

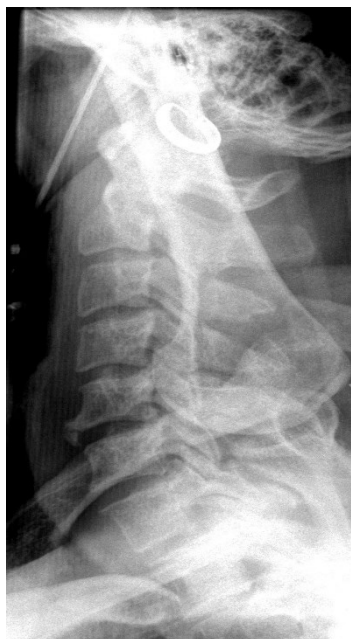Muuta:

- kielivarjo ei ole C1:n ja C2:n päällä

HUS-Kuvantaminen	OPAS	Versio: 4	s. 3/4
Radiologia	Natiivi	Voimaantulopäivä: 1.1.2017	
Kaularangan natiiviröntgen, hyvän kuvan kriteerit			

BALETTI: koko kaularanka

Kaularanka kuvautuu suorassa sivusuunnassa tai pienessä viistossa.



Kuvan rajaus:

- korvakäytävän tasosta T1-nikaman alaosaan
- henkitorven etupuolelta okahaarakkeiden takaisiin pehmytosiin

Projektio:

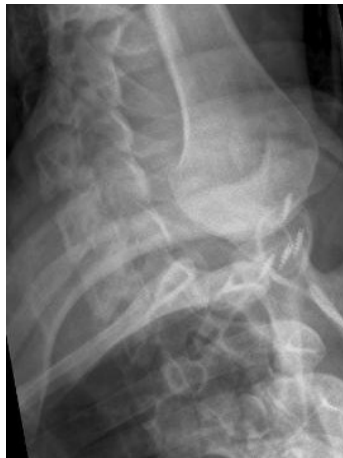- nikamien takareunat kuvautuvat päällekkäin
- C4-nikaman ylä- ja alapäätelevyt kuvautuvat yhtenä viivana
- C7-T1 –nikamien välinen nivelrako kuvautuu avonaisena
- suora sivu: oikean ja vasemman puoleinen fasettiniivel päällekkäin, yhtenä linjana

Muuta:

- alaleukaluun haarat kuvautuvat nikamien etupuolelle
- olkapää ja olkavarsi kuvautuvat mahdollisimman vähän kaularangan nikamien päälle
- ensimmäisen kylkiluun kiinnityskohta arvioitavissa
- ilmapitoinen henkitorvi sekä henkitorven ja nikamasolmujen välinen pehmytosa erottuu

BALETTI: C6–T1 –välinen alue

Kaularangan alaosa ja rintarangan yläosa kuvautuu suorassa sivusuunnassa tai pienessä viistossa.



Kuvan rajaus:

- C6-nikaman yläpuolelta (tai sivusuunnan kuvassa huonosti erottuvan nikaman yläpuolelta) T2-nikaman yläosaan
- kaulan ihosta niskan ihoon

Projektio:

- nikamien takareunat kuvautuvat päällekkäin
- oikean- ja vasemmanpuoleiset taaemmat kylkiluut päällekkäin
- C7–T1 fasettiniivel kuvautuu selvästi
- suora sivu: nikaman oikean ja vasemmanpuoleinen fasettiniivel päällekkäin yhtenä linjana

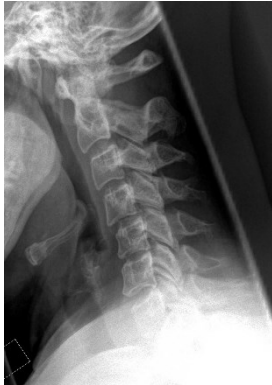Muuta:

- C7-nikaman pitkä okahaarake erotettavissa
- olkavarsi ja olkapää kuvautuu mahdollisimman vähän rangan päälle
- posterioriset kylkiluut ja fasettiniivelet eivät kuvaudu toistensa päälle
- ilmapitoinen henkitorvi sekä henkitorven ja nikamasolmujen välinen pehmytosa

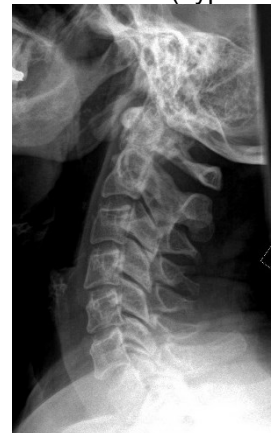HUS-Kuvantaminen	OPAS	Versio: 4	s. 4/4
Radiologia	Natiivi	Voimaantulopäivä: 1.1.2017	
Kaularangan natiiviröntgen, hyvän kuvan kriteerit			

TAIVUTUS (fleksio ja ekstensio)

Kaularanka kuvautuu suorassa sivusuunnassa.



eteentaivutus (hyperfleksio)



taaksetaivutus (hyperekstensio)

Kuvan rajaus:

- korvakäytävän tasosta T1-nikaman alaosaan
- kaulan ihosta niskan ihoon

Projektio:

- C4-nikaman ylä- ja alapäätelevyt kuvautuvat yhtenä viivana
- nikamien takareunat sekä nikamavälit kuvautuvat päällekkäin
- oikea ja vasen fasettinivel päällekkäin
- okahaarakkeet profiilissa
- alaleukaluun haarat ja nivelnastat päällekkäin tai lähes päällekkäin

Muuta:

- taivutussuunta on merkattu kuvaan
- rako densin ja C1:n anteriorisen kaaren välissä mitattavissa molemmissa taivutuksissa
- silmäkuopat on rajattu pois kuvasta
- takaraivo tai alaleukaluun haarat eivät kuvaudu ylimpien nikaman päälle
- ilmapitoinen henkitorvi sekä henkitorven ja nikamasolmujen välinen pehmytosa erottuu
- eteentaivutus: leukakulma saattaa kuvautua ylimpien kaularangan nikamien päälle.
- taaksetaivutus: leukakulma ei kuvaudu ylimpien kaularangan nikamien päälle.

Liittyvät ohjeet

HUS-Kuvantamisen ohjeistus

- [Kaularangan anatomia, natiiviröntgen](#)
- [Nikama - Anatomiaa, PowerPoint-esitys](#)

Laatija: Merja Wirtanen

Muut laatijat: Maria Einola;Annikki Leinonen;Kirsi Metsämäki;Antti Pitkänen;Raija Seuri

Liittyy tutkimuksiin: NA1AA Kaularangan natiiviröntgen; NA1YA Kaularangan natiiviröntgen ilman lausuntoa; NA1EA Kaularangan röntgen, taivutuskuvat; NA8YA Kaularangan röntgen, taivutuskuvat, ilman lausuntoa;

Lisätieto: Muutos edelliseen: kriteerit tarkistettu ja lisätty muutamia uusia kriteerejä AP-, sivu- ja dens-projektioihin. Kuvausohjeistusta siirretty menettelyohjeeseen.

Jakelu, intranet: [Natiiviproessi](#) > [Ohjeet omalle henkilökunnalle](#) > 1_Natiivikuvantamisen ohjeet > 4_Selkärangan natiiviröntgentutkimukset

internet: [Ammattilaiselle](#) > [HUS-Kuvantamisen ohjeet](#) > [Natiivitutkimukset](#) > Kuvausoppaat