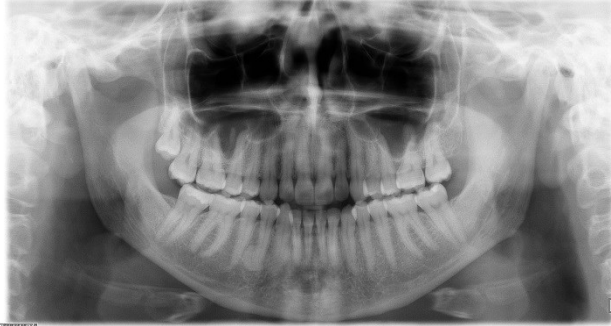


HUS-Kuvantaminen	OPAS	Versio: 5	s. 1/2
Radiologia	Natiivi	Voimaantulopäivä: 1.1.2017	
PTG, Hampaiston ja leuan panoraamatografia, hyvän kuvan kriteerit			

## PTG, Hampaiston ja leuan panoraamatografia, hyvän kuvan kriteerit

### HAMPAAT JA ALALAEUKA

Alaleuka kuvautuu tasokuvana PA-suunnassa.



#### Kuvan rajaus:

- leukanivelten yläpuolelta leuan kärjen alapuolelle (rajaus reilusti kilpirauhasen yläpuolelle)
- leukanivelten lateraalipuolelta toiselle

#### Projektio:

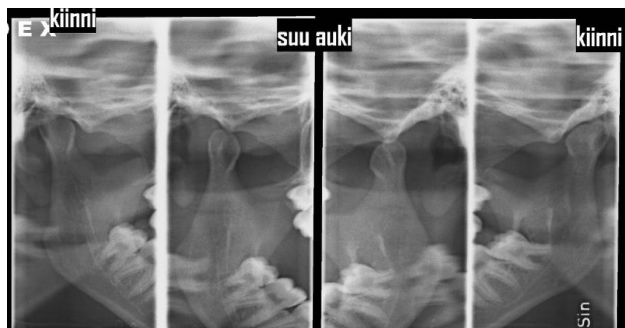- leuan muoto symmetrinen
- alaleukaluun nivelnastat ja haarat symmetriset
- leukanivelet samalla horisontaalisella tasolla
- hampaiden juuret erottuvat samalla tavoin oikealla ja vasemmalla puolella (sivustoilla osittain päällekkäin projisoitumista kuvastekniikasta johtuen)
- kova suulaki projisoituu yläleuan hampaiden juurien yläpuolella
- ylä- ja alaleuan etuhampaat tarkasti kuvautuvassa kerroksessa
- ylä- ja alaleuan hampaiden juuret tarkasti kuvautuvassa tasossa (parodontaaliraot erottuvat kuvassa)
- kaularanka kuvautuu mahdollisimman suorassa ja symmetrisesti kuvan reunoihin, eikä alaleuan päälle.
- kaularangan varjo kuvautuu keskelle, ei liian häiritsevänä.

#### Muuta:

- hampaiden juuret, hermokanavat sekä parodontaaliraot erottuvat
- hampaan kiille ja hammasluu erottuvat toisistaan (ei liikaa kohinaa)
- kieli kontaktissa suulakeen (ei ilmatilaa kielen ja suulaen välissä) niin, että ylähampaiden juuret ja apikaalialueet näkyvät
- ylä- ja alaleuan hampaiden kruunut eivät kuvaudu päällekkäin
- etuhampaat kärkipurennassa

### LEUKANIVELET

Leukanivelet kuvautuvat tasokuvana sivusuunnassa.



#### Kuvan rajaus:

- leukanivelten yläpuolelta leukakulman tasolle
- leukanivelen takaa sen etupuolelle

#### Projektio:

- suu kiinni (takahampaat yhteenpurtuina): nivelnasta nivelnastakuopassa
- suu auki (maksimaalinen avaus): nivelnasta on liikunut nivelnastakuopassa

## Liittyvät ohjeet

### HUS-Kuvantamisen ohjeistus

- [Alaleuan anatomia, natiiviröntgen](#)
- [Ptg - Hyvän kuvan kriteerit PowerPoint -esitys](#) (Intrassa: Natiiviprosessi > Oheismateriaalit > 1\_Pään alue)

<b>HUS-Kuvantaminen</b>	<b>OPAS</b>	Versio: 5	s. 2/2
Radiologia	Natiivi	Voimaantulopäivä: 1.1.2017	
	PTG, Hampaiston ja leuan panoraatomografia, hyvän kuvan kriteerit		

Laatija: Merja Wirtanen

Muut laatijat: Maria Einola;Annikki Leinonen;Kirsi Metsämäki;Antti Pitkänen;Raija Seuri

Liittyy tutkimuksiin: EB1HA Hampaiston ja leuan panoraamakuvaus (ilman lausuntoa); EB1WA Hampaiston ja leuan panoraatomografia tai muu yksinkertainen rakokuvaus (ortopantomografia) (sisältää hammasradiologin lausunnon); EB1JA Hampaiston ja leuan kaksoispanoraatomografia tai muu vaativa panoraamakuvaus (ilman lausuntoa);

Lisätieto: Muutos edelliseen: poistettu Leukanivelen Muuta-kohta (on jo projektiossa), lisätty liittyvät ohjeet. Opas tarkistettu.

Jakelu, intranet: [Natiiviprosessi](#) > [Ohjeet omalle henkilökunnalle](#) > 1\_Natiivikuvantamisen ohjeet > 1\_Pään natiiviröntgen-tutkimukset

internet: [Ammattilaiselle](#) > [HUS-Kuvantamisen ohjeet](#) > [Natiivitutkimukset](#) > Kuvausoppaat