

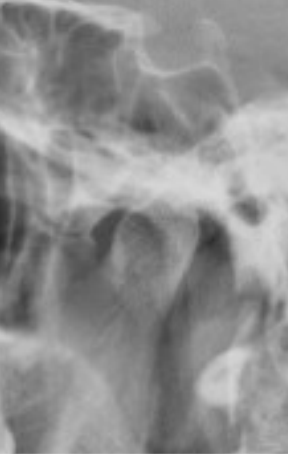


HUS-Kuvantaminen	OPAS	Versio: 3	s. 1/2
Radiologia	Natiivi	Voimaantulopäivä: 1.1.2017	
Leukanivelten natiiviröntgen, hyvän kuvan kriteerit			

Leukanivelten natiiviröntgen, hyvän kuvan kriteerit

<p>SIVUVIISTO</p> <p>Leukanivelet kuvautuvat 25° viistossa sivusuunnassa</p> 	<p>Kuvan rajaus:</p> <ul style="list-style-type: none"> - leukanivelen yläpuolelta leukakulmaan - silmänurkasta kaularankaan <p>Projektio:</p> <ul style="list-style-type: none"> - kuvattavan puolen leukanivelen ja alaleukaluun haaran päälle ei kuvaudu muita rakenteita <p>Muuta:</p> <ul style="list-style-type: none"> - <u>suu kiinni</u>: ylä- ja alaleuan takahampaat kiinni toisisaan, alaleukaluun nivelnasta (kondyyli) nivelkuopassa - <u>suu auki</u>: alaleukaluun nivelnastan (kondyylin) pää on siirtynyt suhteessa nivelkuoppaan, nivelnasta on liikkunut nivelkuopassa verrattuna suu kiinni -kuvaan - ylä- ja alaleuan takahampaiden välissä on rako
<p>AP</p> <p>Leukanivelet kuvautuvat 35° aksiaalisessa kranio-kaudaalisessa AP-suunnassa tai kaudokraniaalisessa PA-suunnassa.</p> 	<p>Kuvan rajaus:</p> <ul style="list-style-type: none"> - leukanivelten yläpuolelta ylähammastasoon - ihon pinnasta toiseen <p>Projektio:</p> <ul style="list-style-type: none"> - leukanivelet samalla horisontaalisella tasolla - leukanivelten etäisyys keskiviivasta yhtä pitkä - leukanivelet kuvautuvat kartiolisäkkeiden alapuolelle
<p>SIVU</p> <p>Leukanivelet kuvautuvat suorassa sivusuunnassa.</p> 	<p>Kuvan rajaus:</p> <ul style="list-style-type: none"> - leukanivelen yläpuolelta yläleuan hammastasoon - silmänurkasta kaularankaan <p>Projektio:</p> <ul style="list-style-type: none"> - alaleukaluun nivelnastat päällekkäin - turkinsatula kuvautuu yhtenä viivana (jos kuvassa) <p>Muuta:</p> <ul style="list-style-type: none"> - kaularanka ei kuvaudu leukanivelten päälle

HUS-Kuvantaminen	OPAS	Versio: 3	s. 2/2
Radiologia	Natiivi	Voimaantulopäivä: 1.1.2017	
Leukanivelten natiiviröntgen, hyvän kuvan kriteerit			

Liittyvät ohjeet

HUS-Kuvantamisen ohjeistus

- [Alaleuan anatomia, natiiviröntgen](#)

Laatija: Merja Wirtanen

Muut laatijat: Maria Einola;Annikki Leinonen;Kirsi Metsämäki;Antti Pitkänen;Raija Seuri

Liittyy tutkimuksiin: EG1AA Leukanivelten natiiviröntgen; EB1JA Hampaiston ja leuan kaksoispanoraamatomografia tai muu vaativa panoraamakuvaus (ilman lausuntoa);

Lisätieto: Muutos edelliseen: Tarkennettu sivuviiston kohtaa Muuta. Lisätty liittyvät ohjeet. Ohje tarkistettu.

Jakelu, intranet: [Natiiviprosessi](#) > [Ohjeet omalle henkilökunnalle](#) > 1_Natiivikuvantamisen ohjeet > 1_Pään natiiviröntgen-tutkimukset

internet: [Ammattilaiselle](#) > [HUS-Kuvantamisen ohjeet](#) > [Natiivitutkimukset](#) > Kuvausoppaat