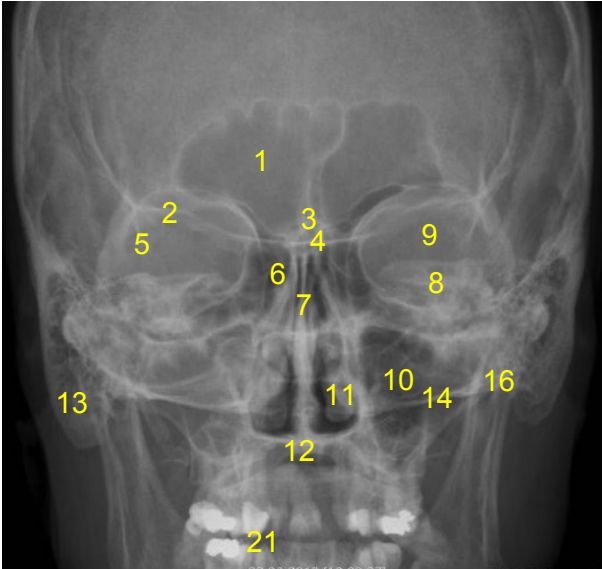


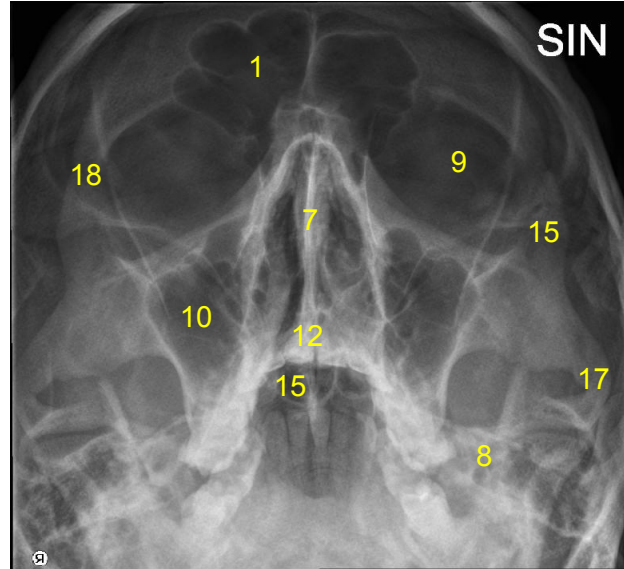
HUS-Kuvantaminen	OPAS	Versio: 3	s. 1/2
Radiologia	Natiivi	Voimaantulopäivä: 1.1.2017	
	Kasvonluiden anatomia, natiiviröntgen		

## Kasvonluiden anatomia, natiiviröntgen

AP



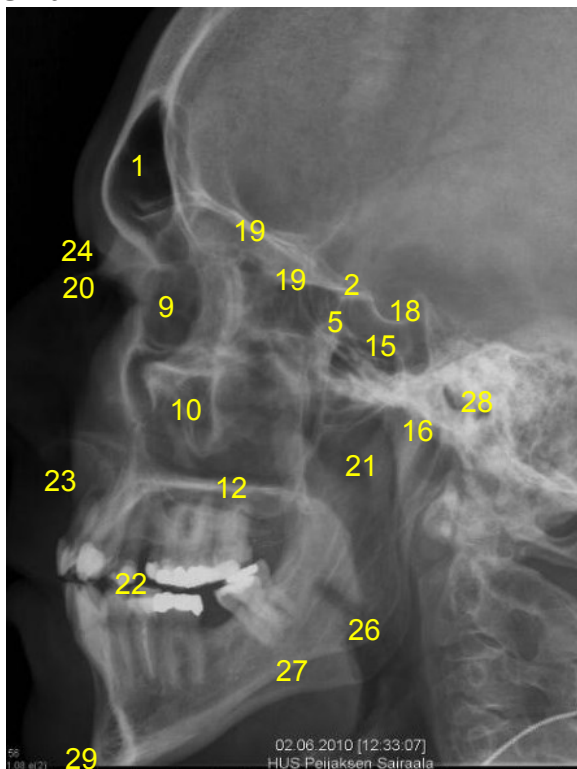
Kuutammo



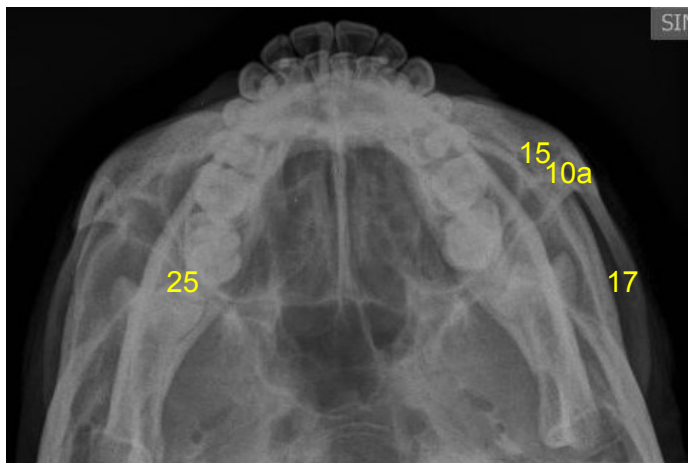
- 1 = **otsaontelo** (frontaalisinus, sinus frontalis)
- 2 = **kitaluun pikkusiipi** (ala minor ossis sphenoidale) / **siivet** (sivu)
- 3 = **seulaluun harju** (crista galli)
- 4 = **seulaluun seulalevy** (lamina cribrosa ossis ethmoidalis)
- 5 = **kitaluun isosiipi** (ala major ossis sphenoidale) / **siivet** (sivu)
- 6 = **seulalokero** (ethmoidaalilokero, cellulae ethmoidales)
- 7 = **nenän luinen väliseinä** (septum nasi)
- 8 = **ohimoluun kallio-osa** (pars petrosa ossis temporalis)
- 9 = **silmäkuoppa** (orbita)
- 10 = **poskiontelo** (maksillaarisinus, sinus maxillaris)
- 10a = **poskiontelo** (maksillaarisinus, sinus maxillaris) **ja sen anteriorinen seinämä**
- 11 = **nenän alakuorikko** (inferior concha nasalis)
- 12 = **kova suulaki** (palatum durum)
- 13 = **kartiolisäke ja kartiolokerot** (kartiolisäkkeen ilmalokerot, cellulae mastoideae)
- 14 = **kallonpohja** (basis cranii)
- 15 = **kitaluun ontelot** (sfenoidaaliontelot, sinus sphenoidalis)
- 16 = **alaleukaluun nivelnasta(t)** (mandibulan kondyyli(t), condylus mandibulae)
- 17 = **poskikaari** (arcus zygomaticus)
- 18 = **turkinsatula** (sella turcica)
- 21 = **nenänielu** (nasopharynx)

<b>HUS-Kuvantaminen</b>	<b>OPAS</b>	Versio: 3	s. 2/2
Radiologia	Natiivi	Voimaantulopäivä: 1.1.2017	
Kasvonluiden anatomia, natiiviröntgen			

## Sivu



## Yliaksiaali



- 1 = **otsaontelo** (frontaalisinus, sinus frontalis)  
2 = **kitaluun pikkusiipi** (ala minor ossis sphenoidale) / **siivet** (sivu)  
5 = **kitaluun isosiipi** (ala major ossis sphenoidale) / **siivet** (sivu)  
9 = **silmäkuoppa** (orbita)  
10 = **poskiontelo** (maksillaarisinus, sinus maxillaris)  
10a = **poskiontelo** (maksillaarisinus, sinus maxillaris) **ja sen anteriorinen seinämä**  
12 = **kova suulaki** (palatum durum)  
15 = **kitaluun ontelot** (sfenoidaaliontelot, sinus sphenoidalis)  
16 = **alaleukaluun nivelnasta(t)** (mandibulan kondyyli(t), condylus mandibulae)  
17 = **poskikaari** (arcus zygomaticus)  
18 = **turkinsatula** (sella turcica)  
19 = **silmäkuoppien katot** (orbital roofs)  
20 = **nenäluu** (os nasale)  
21 = **nenänielu** (nasopharynx)  
22 = **purentataso** (okklusiotaso)  
23 = **yläleukaluun etumainen nenäkärki** (spina nasalis anterior maxillae)  
24 = **nenäntyvipiste** (nasion)  
25 = **alaleukaluu** (mandibula)  
26 = **leukakulmat** (angulus mandibulae)  
27 = **alaleukaluun haarat** (ramus mandibulae)  
28 = **korvakäytävä** (meatus acusticus externus)  
29 = **leuankärki** (leuanpää, mentum)

Laatija: Merja Wirtanen

Muut laatijat:

Liitty tutkimuksiin: AA3AA Kasvonluiden natiiviröntgen; DM1AA Nenän sivuonteloiden natiiviröntgen; DM1QA Nenän sivuonteloiden natiiviröntgen, yksi suunta;

Lisätieto: Muutos edelliseen: muutettu asettelu ja numerointi. Lisätty not 26-29

Jakelu, intranet: [Natiiviprosessi](#) > [Ohjeet omalle henkilökunnalle](#) > 1\_Natiivikuvantamisen ohjeet > 1\_Pään natiiviröntgen-tutkimukset

internet: [Ammattilaiselle](#) > [HUS-Kuvantamisen ohjeet](#) > [Natiivitutkimukset](#) > Kuvasoppaat