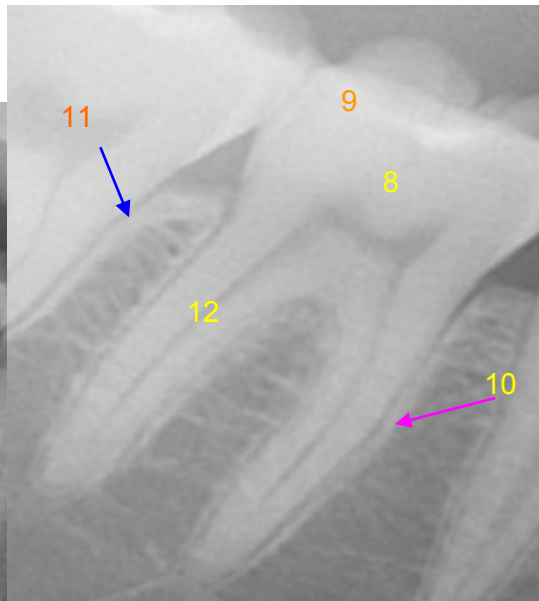
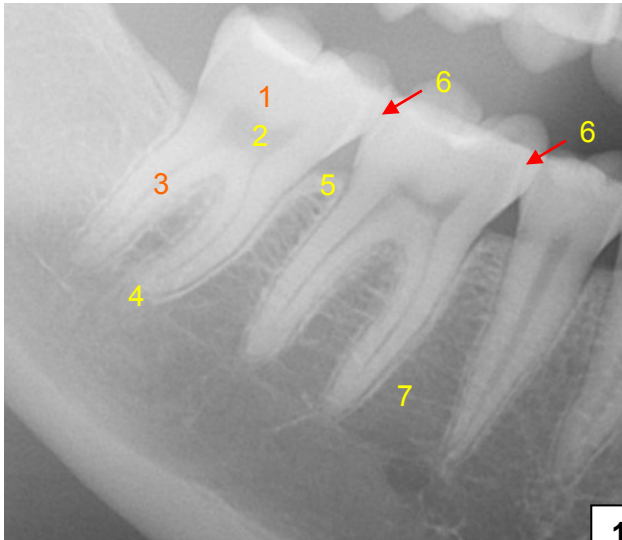


HUS-Kuvantaminen	OPAS	Versio: 2	s. 1/2
Radiologia	Natiivi	Voimaantulopäivä: 1.1.2017	
Hampaan anatomia, natiivirötgen			

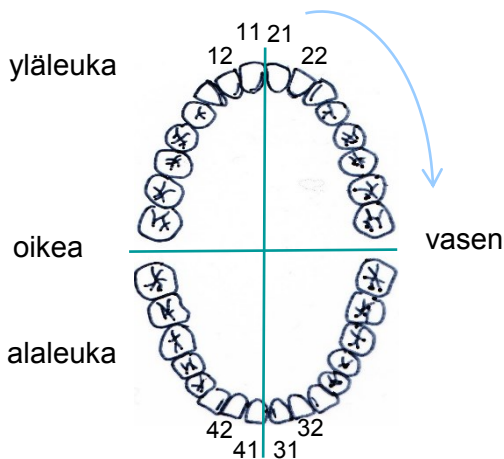
Hampaan anatomia, natiivirötgen



Hampaiden numerointi

Pysyvät hampaat 11-18 jne

Maitohampaat 51-55 jne



- 1 = **Hampaan kruunu**, hampaan terä (corona)
- 2 = **Hampaan ydinontelo**
(pulpaontelo, cavitas puplaris, cavitas dentis)
- 3 = **Hampaan juuri** (radix dentis)
- 4 = **Apikaalialue** (hampaan juuren kärjen puoleinen alue)
- 5 = **alveoliharjanne** (hammasharjanne, processus alveolaris)
- 6 = **mesiaalipinta** (facies mesialis, hammaskaaren keskiviivaan päin suuntautuva naapurihammasta vastaan oleva hampaan pinta, **punainen** nuoli)
- 7 = **alveoliluu** (hammasharjanneluu, ent. hammaskuoppaluu, os alveolare)
- 8 = **Hammasluu** (dentiini)
- 9 = **Kiille** (enamelum)
- 10 = **Lamina dura** (**aniliini** nuoli)
- 11 = **Parodontaalirako** (**sininen** nuoli)
- 12 = **Juurikanava** (canalis radices dentis)

Hampaiden nimityksiä

- etuhammas, inkisiivi, dentes incisivi
- kulmahammas, dens caninus
- välihampaat, premolaarit, dentes praemolares
- poskihammas, molaari, dens molaris
- viisaudenhammas, dens sapientiae
- maitohammas, dens deciduous

Hampaan pinnat (facies dentales)

- **approksimaalipinta, välipinta**, facies approximalis (dentis) = naapurihammasta vastaan oleva hampaan pinta (joko mesiaali- tai distaalipinta)
- **mesiaalipinta**, facies mesialis = hammaskaaren keskiviivaan päin suuntautuva naapurihammasta vastaan oleva hampaan pinta
- **bukkaalipinta, poskenpuoleinen pinta**, facies buccalis
- **palatinaalipinta, suulakipinta**, facies palatinali
- **lingvaalipinta, kielenpuoleinen pinta**, facies lingualis (dentis)
- **labiaalipinta, huulenpuoleinen pinta**, facies labialis (dentis)
- **okklusaalipinta, purupinta**, facies oclusalis (dentis)

HUS-Kuvantaminen	OPAS	Versio: 2	s. 2/2
Radiologia	Natiivi	Voimaantulopäivä: 1.1.2017	
Hampaan anatomia, natiiviröntgen			

Liittyvät ohjeet

HUS-Kuvantamisen ohjeistus

- [PTG - Anatomiaa, PowerPoint-esitys](#) (intrassa: Natiiviprosessi > Oheismateriaalit > 1_Pään alue)
- [Alaleuan anatomia, natiiviröntgen](#)

Laatija: Merja Wirtanen

Muut laatijat: Maria Einola; Annikki Leinonen; Kirsi Metsämäki; Antti Pitkänen; Raija Seuri; Anni Suomalainen

Liittyy tutkimuksiin: EB1AA Hammasröntgen; EB1SA Hammasröntgen, Bite-Wing -kuva hampaiston sivualueelta; EB1WA Hampaiston ja leuan panoraamatomografia tai muu yksinkertainen rakokuvaus (ortopantomografia) (sisältää hammasradiologin lausunnon); EB1HA Hampaiston ja leuan panoraamakuvaus (ilman lausuntoa);

Lisätieto: Muutos edelliseen: Ohje tarkistettu. Muutettu kuvien asettelu ja numerointi. Lisätty alveoliharjanne, mesiaalipinta ja alveoliluu. Lisätty Hampaan pinnat sekä hampaiden nimitykset ja numerointi sekä liittyvät ohjeet.

Jakelu, intranet: [Natiiviprosessi](#) > [Ohjeet omalle henkilökunnalle](#) > 1_Natiivikuvantamisen ohjeet > 1_Pään natiiviröntgentutkimukset

internet: [Ammattilaiselle](#) > [HUS-Kuvantamisen ohjeet](#) > [Natiivitutkimukset](#) > Kuvausoppaat