



HUS-Kuvantaminen	OPAS	Versio: 3	s. 1/2
Radiologia	Natiivi	Voimaantulopäivä: 1.1.2017	
Alaleuan natiiviröntgen, hyvän kuvan kriteerit			

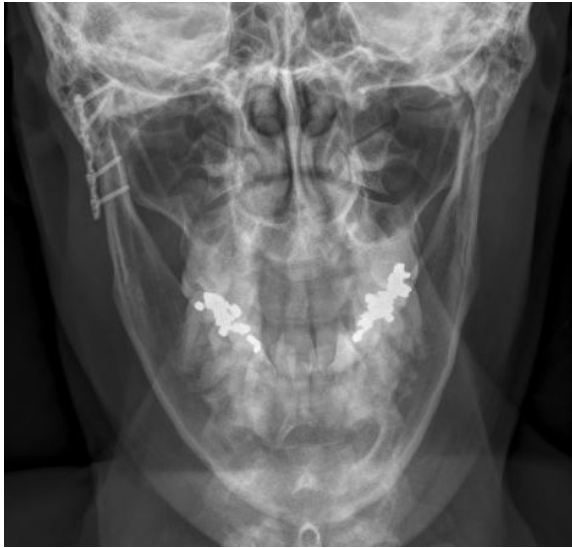
Alaleuan natiiviröntgen, hyvän kuvan kriteerit

<p>PA/AP</p> <p>Alaleuka kuvautuu suorassa tai 20–25° aksiaalisessa kaudokraniaalisessa PA-suunnassa tai kraniokaudaalisisessa AP-suunnassa.</p> 	<p>Kuvan rajaus:</p> <ul style="list-style-type: none"> - leukanivelten yläpuolelta leuan kärjen pehmytosiin - ihon pinnasta toiseen <p>Projektio:</p> <ul style="list-style-type: none"> - leukanivelet samalla horisontaalisella tasolla - alaleukaluun runko ja haarat symmetriset - kaularangan okahaarakkeet keskilinjassa - alaleukaluun haarat yhtä etäällä okahaarakkeista - kartiolokerot kuvautuvat mahdollisimman vähän leukanivelen päälle <p>Muuta:</p> <ul style="list-style-type: none"> - kaularanka keskellä - suu suljettuna hampaat yhdessä
<p>SIVUVIISTO</p> <p>Alaleuka kuvautuu 25° kaudokraniaalisessa ja 0–45° aksiolateraalisisessa viistossa suunnassa.</p> 	<p>Kuvan rajaus:</p> <ul style="list-style-type: none"> - nenän ja korvakäytävän alapuolelta leuan kärkeen - leuankärjen edestä kaularankaan <p>Projektio:</p> <ul style="list-style-type: none"> - kiinnostuksen kohteena olevan alueen päälle ei kuvaudu muita rakenteita - leukanivel kuopassaan - <u>kiinnostuksen kohde alaleukaluun haara ja runko</u>: kaari ei ole venynyt tai siinä ei ole lyhentymää - <u>kiinnostuksen kohde leuanpäälliitos</u>: leuankärki ei peitä toisen puolen alaleukaluuta, leuankärki ei ole lyhentynyt <p>Muuta:</p> <ul style="list-style-type: none"> - hammasjuuret ja alaleukaluun lihashaarake erottuvat - mahdollinen hammasproteesi ei ole kuvassa

HUS-Kuvantaminen	OPAS	Versio: 3	s. 2/2
Radiologia	Natiivi	Voimaantulopäivä: 1.1.2017	
Alaleuan natiiviröntgen, hyvän kuvan kriteerit			

PA/AP-aksiaali, ½-AKSIAALI

Alaleuka kuvautuu n. 30-40° aksiaalisessa kaudokraaniaalisessa PA-suunnassa tai kraniokaudaalisisessa AP-suunnassa



Kuvan rajaus:

- leukanivelten yläpuolelta leuankärkeen
- ihon pinnasta toiseen

Projektio:

- alaleukaluun nivelnastat samalla horisontaalisella tasolla
- poskiluut kuvautuvat symmetrisinä
- alaleukaluun haarojen leveydet yhtä suuret
- leukanivelet kuvautuvat kartiolisäkkeiden alapuolelle
- ohimoluun kallio-osat kuvautuvat mahdollisimman vähän nivelnastojen päälle

Muuta:

- leuan kärki erottuu rintakehän yläosan läpi
- hartioiden pehmytosat ovat mahdollisimman hyvin pois kuvasta

Liittyvät ohjeet

HUS-Kuvantamisen ohjeistus

- [Alaleuan anatomia, natiiviröntgen](#)

Laatija: Merja Wirtanen

Muut laatijat: Maria Einola;Annikki Leinonen;Kirsi Metsämäki;Antti Pitkänen;Raija Seuri

Liittyy tutkimuksiin: ED1AA Alaleuan natiiviröntgen;

Lisätieto: Muutos edelliseen: PA/AP-projektioon lisätty suu suljettuna hampaat yhdessä. Sivuviistosta siirretty tekstiä menettelyohjeeseen. ½-aksiaalinen projektion nimeä tarkennettu. Lisätty liittyvä ohje. Ohje tarkistettu.

Jakelu, intranet: [Natiiviprosessi](#) > [Ohjeet omalle henkilökunnalle](#) > 1_Natiivikuvantamisen ohjeet > 1_Pään natiiviröntgen-tutkimukset

internet: [Ammattilaiselle](#) > [HUS-Kuvantamisen ohjeet](#) > [Natiivitutkimukset](#) > Kuvausoppaat