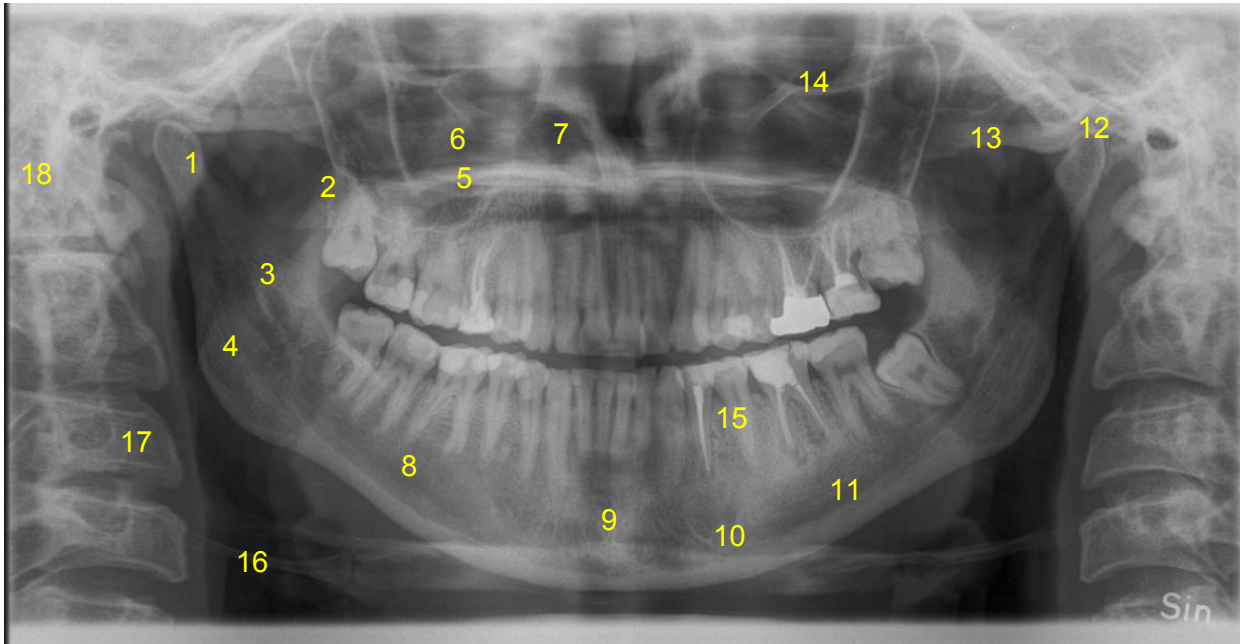


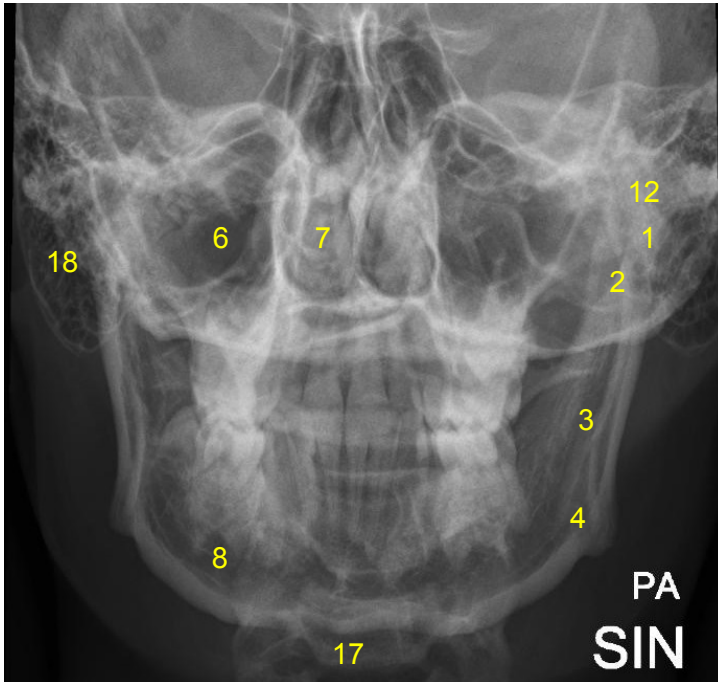
HUS-Kuvantaminen	OPAS	Versio: 3	s. 1/2
Radiologia	Natiivi	Voimaantulopäivä: 1.1.2017	
Alaleuan anatomia, natiiviröntgen			

Alaleuan anatomia, natiiviröntgen

OPTG, alaleuan ja hampaiden panoraamakuvaus



Alaleuan PA



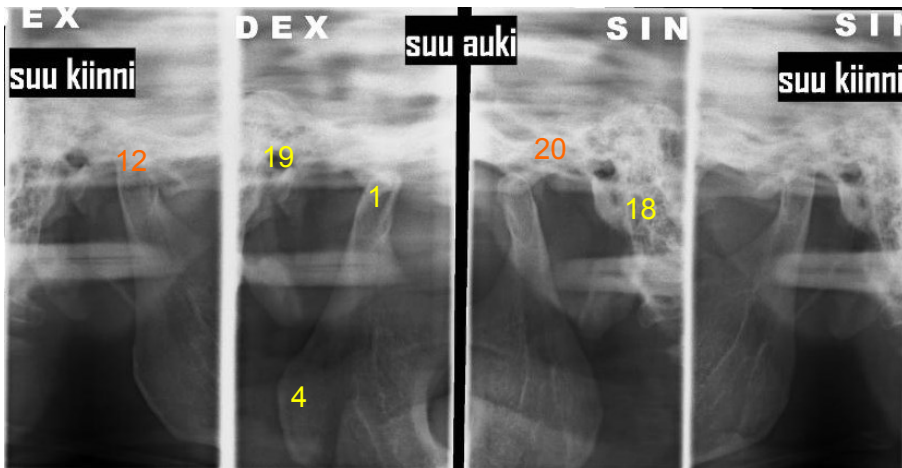
- 1 = alaleukaluun nivelnasta**
(mandibulan kondyyli, condylus mandibulae)
- 2 = alaleukaluun lihashaarake**
(processus coronoideus mandibulae)
- 3 = alaleukaluun haara** (ramus mandibulae)
- 4 = leukakulma** (angulus mandibulae)
- 5 = kova suulaki** (palatum durum)
- 6 = poskiontelo** (maksillaarisinus, sinus maxillaris)
- 7 = nenäontelo** (cavum nasi)
- 8 = alaleukaluun runko** (corpus mandibulae)
- 9 = leuanpäälliitos** (symfyysi, symphysis mentalis, symphysis mandibulae)
- 10 = leukareikä** (foramen mentale)
- 11 = alaleukaluun kanava** (hermokanava, canalis mandibulae)
- 12 = leukanivel** (temporomandibulaarinivel, TMJ, articulatio temporomandibularis)

- 13 = poskikaari** (arcus zygomaticus)
- 14 = silmäkuopan pohja** (paries inferior orbitae)
- 15 = hampaan juuri** (radix dentis)
- 16 = kieliluu** (os hyoideum)
- 17 = kaularanka** (vertebrae cervicales)
- 18 = kartiolokerot** (kartiolisäkkeen ilmalokerosto, cellulae mastoideae)

Hampaan röntgenanatomia, katso [Intraoraali. Hampaan anatomia, natiiviröntgen](#)

HUS-Kuvantaminen	OPAS	Versio: 3	s. 2/2
Radiologia	Natiivi	Voimaantulopäivä: 1.1.2017	
Alaleuan anatomia, natiiviröntgen			

Leukanivelet (kaksoispanoraama)



- 1 = alaleukaluun nivelnasta** (mandibulan kondyyli, condylus mandibulae)
4 = leukakulma (angulus mandibulae)
12 = leukanivel (temporomandibulaarinivel, TMJ, articulatio temporomandibularis)
18 = kartiolokerot (kartiolisäkkeen ilmalokerosto, cellulae mastoideae)
19 = korvakäytävä (meatus acusticus externus)
20 = nivelnastakuoppa (fossa condylaris)

Laatija: Merja Wirtanen

Muut laatijat: Maria Einola; Annikki Leinonen; Kirsi Metsämäki; Antti Pitkänen; Raija Seuri

Liittyä tutkimuksiin: ED1AA Alaleuan natiiviröntgen; EB1HA Hampaiston ja leuan panoraamakuvaus (ilman lausuntoa); EB1HA Hampaiston ja leuan panoraamakuvaus (ilman lausuntoa);

Lisätieto: Muutos edelliseen: Yhdistetty numeroinnit ja muutettu asettelua. PA:N alaleukaluun kanavaan lisätty suomenkielinen nimitys hermokanava. Korjattu linkki ohjeen nimi. Ohje tarkistettu.

Jakelu, intranet: [Natiiviprosessi](#) > [Ohjeet omalle henkilökunnalle](#) > 1_Natiivikuvantamisen ohjeet > 1_Pään natiiviröntgen-tutkimukset

internet: [Ammattilaiselle](#) > [HUS-Kuvantamisen ohjeet](#) > [Natiivitutkimukset](#) > Kuvausoppaat