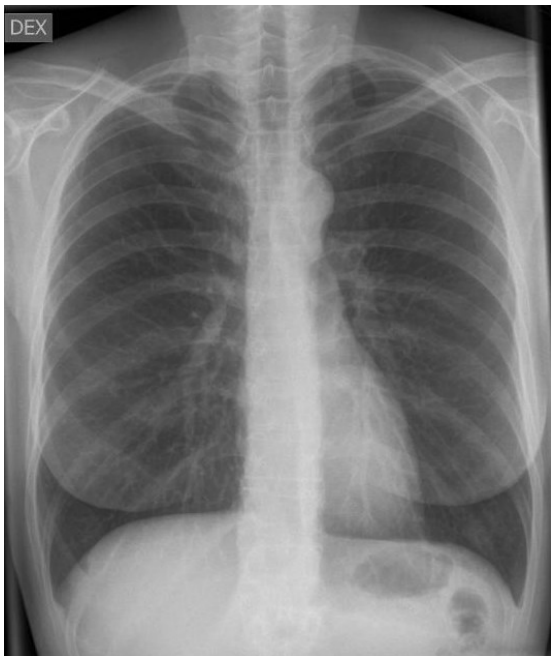

HUS-Kuvantaminen	OPAS	Versio: 6	s. 1/2
Radiologia	Natiivi	Voimaantulopäivä: 1.1.2018	
Thoraxin natiiviröntgen, hyvän kuvan kriteerit			

Thoraxin natiiviröntgen, hyvän kuvan kriteerit

PA/AP

Keuhkot kuvautuvat täydessä sisäänhengityksessä suorassa AP/PA-suunnassa.



Kuvan rajaus:

- ylimmistä kylkiluista T12-L1 tasolle tai korkeintaan n. 2 cm soppien alapuolelle
- AC-nivelestä toiseen, sädekeilan reuna on enintään 2 cm kylkiluusta
- tehohoitoinen potilas: yläreuna leukakulmaan
- lapsi: yläreuna äänihuulitasolle
- lapsen vierasesine-epäily: yläreuna nenänielun tasoon eli silmäkuopan alareunaan
- osana lapsen murtumaseulaa: kaikki kylkiluut näkyvät

Projektio:

- solisluit samassa horisontaalisessa, T4–5 ta-sossa keuhkojen päällä
- okahaarakkeet keskiviivassa ja solisluiden rintalastapäiden (mediaalipäiden) välissä
- solisluiden rintalastanpuoleiset päät yhtä etäällä nikamasolmusta / okahaarakkeesta
- ilmatäytteinen henkitorvi keskilinjassa
- kylkiluut eivät kuvaudu rintalastan päälle
- lapsi: kylkiluiden rintalastan puoleiset päät erottuvat symmetrisesti suhteessa selkärankaan ja rintakehän seinämään

Sisäänhengitys:

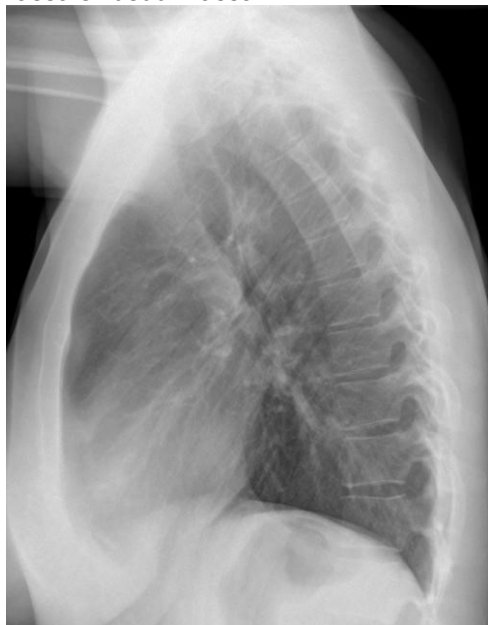- aikuisella riittävä, kun 6.kylkiluun etuosa tai 10.kylkiluun takaosa näkyvät palleakaaren yläpuolella.
- lapsella riittävä, kun 6. kylkiluun etuosa tai 8.kylkiluun takaosa näkyvät palleakaaren yläpuolella.

Muuta:

- nikamat ja kylkiluut hämmöttävät sydänvarjon läpi
- perifeerinen keuhkoverisuonitus ja luuston ääriivivat toistuvat terävinä
- henkitorvi ja keuhkoputken tyvet erottuvat
- sydämen ja pallean ääriiviiva erottuu terävä
- kookkaat rinnat vedetty sivuun
- kuva-alueella olevat katetrit sekä tehopotilaan mahdollinen intubaatiotubi erottuvat
- lapset: keuhkoverisuonet erottuvat sentraalisesti 2/3 keuhkojen alasta

SIVU

Keuhkot kuvautuvat täydessä sisäänhengityksessä suorassa sivusuunnassa.



Kuvan rajaus:

- keuhkojen kärkien yläpuolelta T12-L1 tasolle tai korkeintaan n. 2 cm soppien alapuolelle
- rintalastan edestä kylkiluiden taakse
- sädekeilan reuna on enintään 2 cm kylkiluusta

Projektio:

- kylkiluut kuvautuvat rintarangan takana
- sopeset ja kylkiluiden takakaaret poikkeavat oikean ja vasemman puolen välillä alle 1,5 cm.
- avoimet rintarangan nikamavälit ja nikamäväliaukot
- keuhkoportti kuvan keskellä

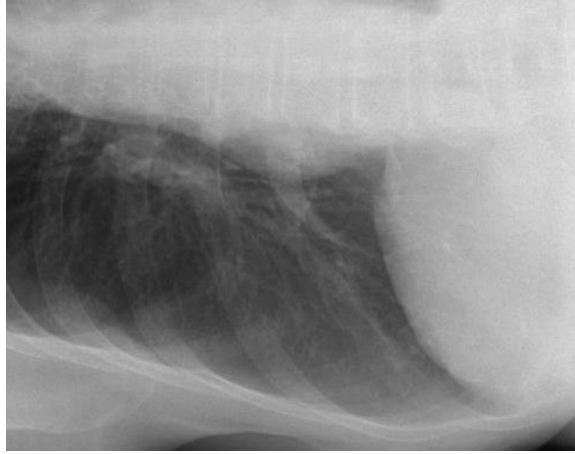
Muuta:

- leuka ja olkavarret keuhkojen ulkopuolella
- palleankaaret vaakatasossa
- aortta, sydämen takareuna ja pallea erottuvat tarkasti
- rintalasta ja rintaranka kuvautuvat tarkasti
- lapsi: henkitorvi ja keuhkoputkien tyvet terävinä sekä keuhkoverisuonet sentraalisesti 2/3 keuhkojen alasta
- rinnat ovat pois sädekeilasta
- pastathorax: ruokatorven varjoainepilari näkyy henkitorven haaraumakohdassa ja sen yläpuolella

HUS-Kuvantaminen	OPAS	Versio: 6	s. 2/2
Radiologia	Natiivi	Voimaantulopäivä: 1.1.2018	
Thoraxin natiiviröntgen, hyvän kuvan kriteerit			

AP / PA KYLJELLÄ MAATEN (TRANSLATERAALI)

Kuvattava keuhkon lateraaliosa kuvautuu uloshengityksessä kyljellä maaten AP-suunnassa.



Kuvan rajaus:

- keuhkon kaudaalisiin 2/3
- alemman kyljen lateraaliset kylkiluut keuhkon pituiselta matkalta

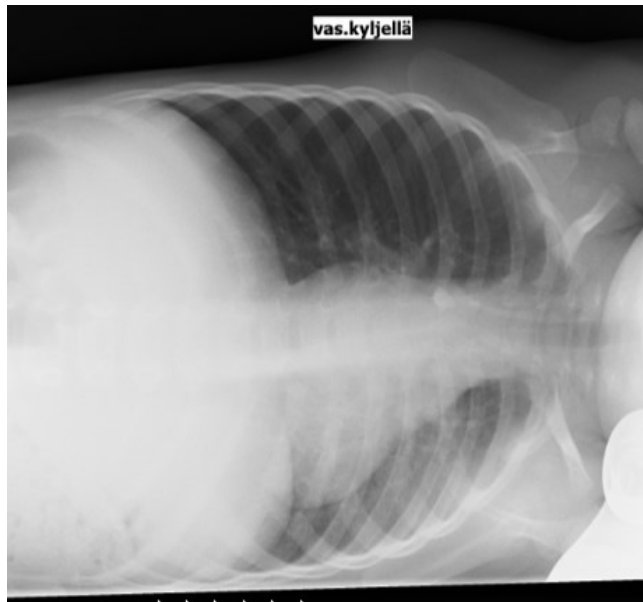
Projektio:

- rintarangan okahaarakkeet keskellä rintanikamia

Muuta:

- kylkiluut ja nikamat kuvautuvat heikosti keuhkon läpi, perifeerinen keuhkoverisuonitus ja luuston ääri-viivat toistuvat terävinä
- sydämen ja pallean ääri viiva erottuu terävänä
- mahdollinen neste näkyy kylkiluiden ja keuhkon välissä.
- kädet ovat pois kuvasta
- selvästi merkitty, kummalla kyljellä maaten kuvattu

LAPSEN AP / PA KYLJELLÄ MAATEN (TRANSLATERAALI) VIERASESINEKUVAUKSESSA



Kuvan rajaus:

- nenänielun tasosta eli silmäkuopan alareunasta T12-L1 tasolle tai korkeintaan n. 2 cm soppien alapuolelle
- sädekeilan reuna on enintään 2 cm kylkiluusta

Projektio:

- rintarangan okahaarakkeet keskellä rintanikamia
- keuhkot kuvautuvat vääristymättöminä

Muuta:

- kylkiluut ja nikamat kuvautuvat heikosti keuhkon läpi, perifeerinen keuhkoverisuonitus ja luuston ääri-viivat toistuvat terävinä
- sydämen ja pallean ääri viiva erottuu terävänä
- selvästi merkitty, kummalla kyljellä maaten kuvattu
- patja tms. ei kuvaudu alemman keuhkon päälle

Liittyvät ohjeet

HUS-Kuvantamisen ohjeistus

- [Thoraxin anatomia, natiiviröntgen](#)

Laatija: Merja Wirtanen

Muut laatijat: Maria Einola; Annikki Leinonen; Hanna Pietikäinen; Antti Pitkänen; Raija Seuri; Tomi Suo-Yrjö

Liittyä tutkimuksiin: GD1AA Thoraxin natiiviröntgen; GD1PA Thoraxin natiiviröntgen, yksi projektio; GD1QA Thoraxin natiiviröntgen makuuasennossa; GD1UA Thoraxin natiiviröntgen radiologian yksikön ulkopuolella;

Liittyä tutkimusryhmään:

Lisätieto: Muutos edelliseen: Poistettu PA-suunnasta kriteeri lapaluiden mediaalireunojen kuvautumisesta pois keuhkojen päältä

Jakelu, intranet: Natiiviprosessi > Ohjeet omalle henkilökunnalle > 1_Natiivikuvantamisen ohjeet > 2_Kaulan ja rintakehän natiiviröntgentutkimukset

internet: [Ammattilaiselle](#) > [HUS-Kuvantamisen ohjeet](#) > [Natiivitutkimukset](#) > Kuvausoppaat