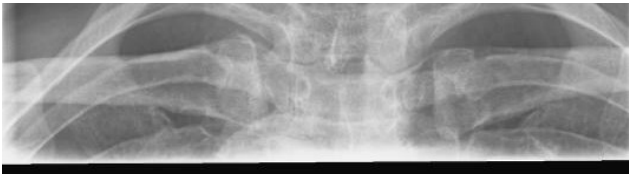



HUS Kuvantaminen	OPAS	Versio: 4	s. 1/1
Radiologia	Natiivi	Voimaantulopäivä: 3.9.2018	
Sternoklavikulaarinivelten natiiviröntgen, hyvän kuvan kriteerit			

Sternoklavikulaarinivelten natiiviröntgen, hyvän kuvan kriteerit

<p>AP / PA</p> <p>Sternoklavikulaarinivelet kuvautuvat suorassa AP/PA-suunnassa.</p> 	<p>Kuvan rajaus:</p> <ul style="list-style-type: none"> - solisluiden yläpuolelta niiden alapuolelle - solisluun mediaalisesta neljänneksestä toiseen <p>Projektiio:</p> <ul style="list-style-type: none"> - solisluiden päiden etäisyys okahaarakkaista sama molemmilla puolilla - nivelet kuvautuvat rintanikamien ja kylkiluiden päälle
<p>AP/PA-VIISTOT</p> <p>Sternoklavikulaarinivelet kuvautuvat n. 40-45° viistossa AP/PA-suunnassa.</p> 	<p>Kuvan rajaus:</p> <ul style="list-style-type: none"> - solisluun yläpuolelta solisluun alapuolelle - solisluun mediaalisesta neljänneksestä toiseen <p>Projektiio:</p> <ul style="list-style-type: none"> - kuvattavan puolen solisluun alaosa kuvautuu hieman rintalastan kahvan päälle, toinen solisluu kuvautuu rintarangan päälle <p>Muuta:</p> <ul style="list-style-type: none"> - rintalastan kahva erottuu kylkiluun läpi

Liittyvät ohjeet

HUS Kuvantamisen ohjeistus

- [Sternoklavikulaarinivelten anatomia, natiiviröntgen](#)

Laatija: Merja Wirtanen

Muut laatijat: Maria Einola; Hanna Pietikäinen; Antti Pitkänen; Raija Seuri; Tomi Suo-Yrjö

Liittyy tutkimuksiin: GA7AA Sternoklavikulaarinivelten natiiviröntgen;

Liittyy tutkimusryhmään:

Lisätieto: Ohje tarkistettu, ei muutoksia.

Tunniste: 102

Jakelu, intranet: Natiiviprosessi > Ohjeet omalle henkilökunnalle > 1_Natiivikuvantamisen ohjeet > 2_Kaulan ja rintakehän natiiviröntgentutkimukset

internet: [Ammattilaiselle](#) > [HUS-Kuvantamisen ohjeet](#) > [Natiivitutkimukset](#) > Kuvausoppaat