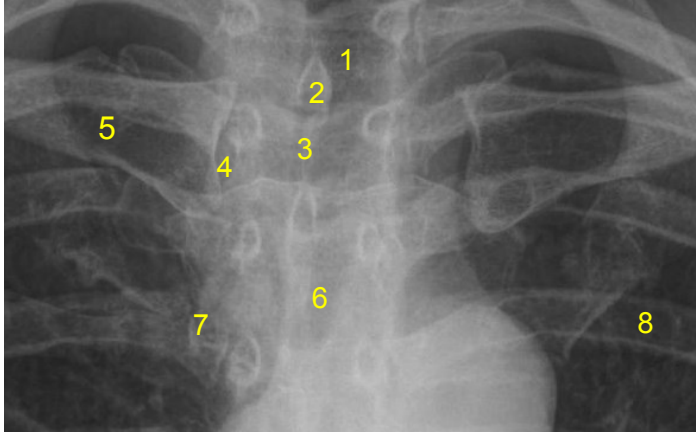


HUS Kuvantaminen	OPAS	Versio: 4	s. 1/1
Radiologia	Natiivi	Voimaantulopäivä: 3.9.2018	
Sternoklavikulaarinivelten anatomia, natiiviröntgen			

Sternoklavikulaarinivelten anatomia, natiiviröntgen

AP



- 1 = henkitorvi** (trachea)
- 2 = okahaarake** (processus spinosus)
- 3 = kaulalovi** (sternal notch, jugular notch, incisura jugularis sterni)
- 4 = rintalasta-solislunivel**
(sternoklavikulaarinivel, articulatio sternoclavicularis)
- 5 = solisluu** (clavicula)
- 6 = rintalastan kahva** (manubrium sterni)
- 7 = rintalasta-kylkilunivel**
(sternokostaalinivel, articulatio sternocostalis)
- 8 = kylkiluu** (costa)

Laatija: Merja Wirtanen

Muut laatijat: Maria Einola;Hanna Pietikäinen;Antti Pitkänen;Raija Seuri;Tomi Suo-Yrjö

Liittyy tutkimukseen: GA7AA Sternoklavikulaarinivelten natiiviröntgen;

Liittyy tutkimusryhmään:

Lisätieto: Ohje tarkistettu, ei muutoksia

Tunniste: 103

Jakelu, intranet: Natiiviprosessi > Ohjeet omalle henkilökunnalle > 1_Natiivikuvantamisen ohjeet > 2_Kaulan ja rintakehän natiiviröntgentutkimukset

internet: [Ammattilaiselle](#) > [HUS-Kuvantamisen ohjeet](#) > [Natiivitutkimukset](#) > Kuvausoppaat