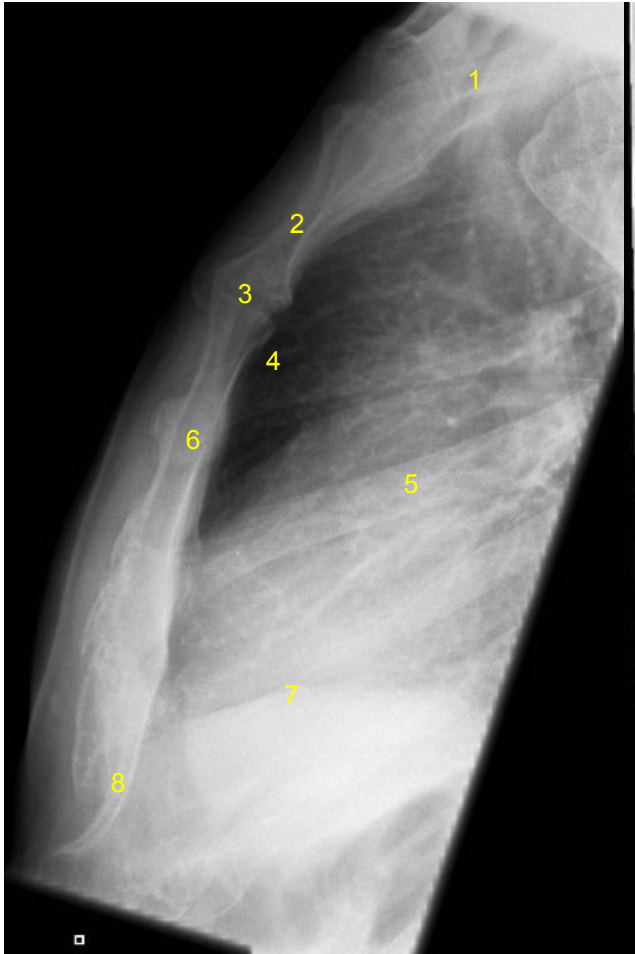


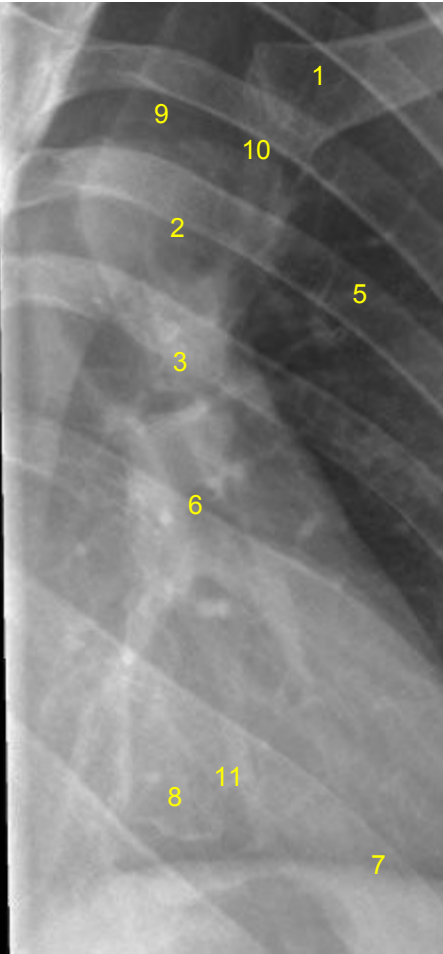
HUS-Kuvantaminen	OPAS	Versio: 3	s. 1/1
Radiologia	Natiivi	Voimaantulopäivä: 1.1.2017	
	Rintalastan anatomia, natiiviröntgen		

Rintalastan anatomia, natiiviröntgen

AP



Viisto



- | |
|---|
| <p>1 = solisluu / päällekkäin kuvautuvat solisluut (clavicula)
 2 = rintalastan kahva (manubrium sterni)
 3 = rintalastan kulma (angulus sterni)
 4 = rintalastan takainen tila (retrosternaalitila)
 5 = kylkiluu (costa)
 6 = rintalastan runko (corpus sterni)
 7 = palleankaari (diaphragma)
 8 = miekkalisäke (xiphoideum)
 9 = kaulalovi (sternal notch, jugular notch, incisura jugularis sterni)
 10 = rintalasta-solisluunivel (sternoklavikulaarinivel, articulatio sternoclavicularis)
 11 = kylkiluulovi (incisura costales)</p> |
|---|

Laatija: Merja Wirtanen

Muut laatijat: Maria Einola; Annikki Leinonen; Kirsi Metsämäki; Antti Pitkänen; Raija Seuri

Liittyy tutkimuksiin: GA6AA Rintalastan natiiviröntgen;

Lisätieto: Muutos edelliseen: asettelu ja numerointi muutettu.

Jakelu, intranet: [Natiiviprosessi](#) > [Ohjeet omalle henkilökunnalle](#) > 1_Natiivikuvantamisen ohjeet > 2_Kaulan ja rintakehän natiiviröntgentutkimukset

internet: [Ammattilaiselle](#) > [HUS-Kuvantamisen ohjeet](#) > [Natiivitutkimukset](#) > Kuvausoppaat