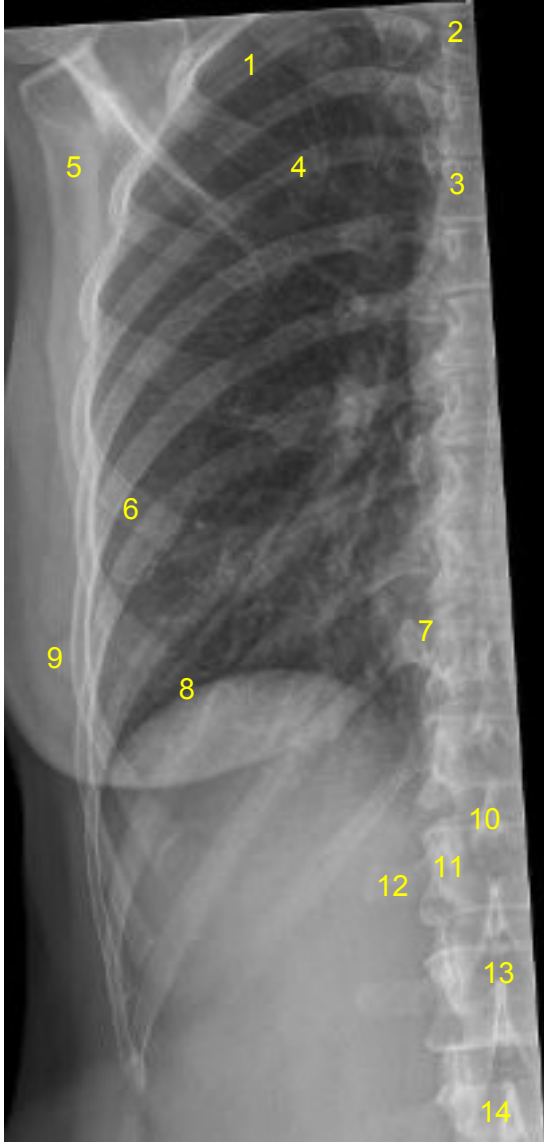


HUS Kuvantaminen	OPAS	Versio: 4	s. 1/1
Radiologia	Natiivi	Voimaantulopäivä: 3.9.2018	
Kylkiluiden anatomia, natiiviröntgen			

## Kylkiluiden anatomia, natiiviröntgen

AP



- 1 = 3. kylkiluu (costa)
- 2 = rintanikama T3
- 3 = rintalasta (sternum)
- 4 = 5. kylkiluun posteriorinen osa
- 5 = lapaluu (scapula)
- 6 = 5. kylkiluun anteriorinen osa
- 7 = kylkiluu-nikamanivel (kostovertebraalinivel, articulatio costovertebralis)
- 8 = pallea (diaphragma)
- 9 = nänni (mamilla)
- 10 = nikaman okahaarake (processus spinosus)
- 11 = nikamankaaren varsi (pedikkeli, pediculus arcus vertebrae)
- 12 = nikaman poikkihaarake (processus trasversus)
- 13 = nikamansolmu (corpus vertebrae)
- 14 = lannenikama L3

### Liittyvät ohjeet

#### HUS Kuvantamisen ohjeistus

- [Thoraxin anatomia, natiiviröntgen](#)

Laatija: Merja Wirtanen

Muut laatijat: Maria Einola;Hanna Pietikäinen;Antti Pitkänen;Raija Seuri;Tomi Suo-Yrjö

Liittyy tutkimuksiin: GA5AA Kylkiluiden natiiviröntgen;

Lisätieto: Ohje tarkistettu, no 8 'palleankaari' vaihdettu 'palleaksi', linkki korjattu.

Tunniste: 778

Jakelu, intranet: Natiiviprosessi > Ohjeet omalle henkilökunnalle > 1\_Natiivikuvantamisen ohjeet > 2\_Kaulan ja rintakehän natiiviröntgentutkimukset

internet: [Ammattilaiselle](#) > [HUS-Kuvantamisen ohjeet](#) > [Natiivitutkimukset](#) > Kuvausoppaat