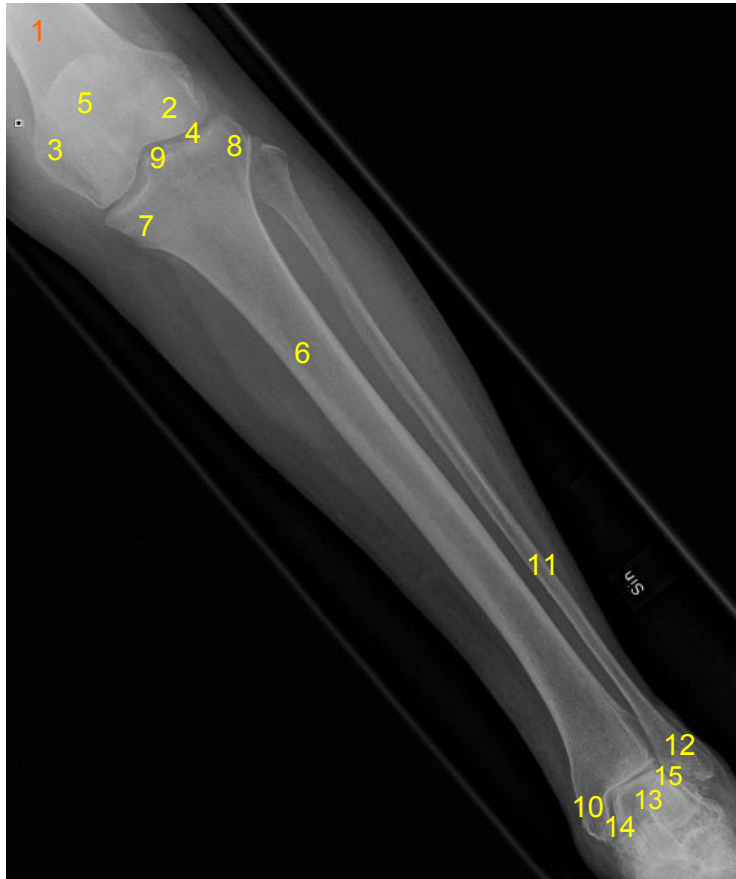

HUS Kuvantaminen	OPAS	Versio: 5	s. 1/2
Radiologia	Natiivi	Voimaantulopäivä: 2.9.2019	
Säären anatomia, natiiviröntgen			

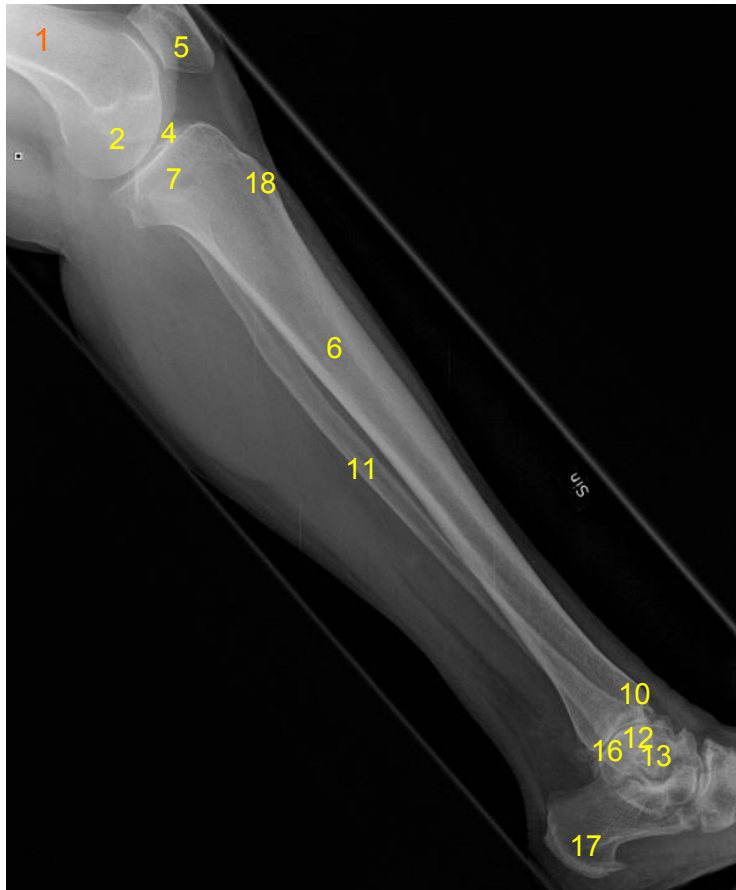
Säären anatomia, natiiviröntgen

AP



- 1 = reisiluu (femur)**
- 2 = reisiluun ulkonivelnasta**
(femurin lateraalikondyyli, condylus lateralis femoris)
- 3 = reisiluun sisänivelnasta**
(femurin mediaalikondyyli, condylus medialis femoris)
- 4 = polvinivel (articulatio genus)**
- 5 = polvilumpio (patella)**
- 6 = sääriluu (tibia)**
- 7 = sääriluun sisänivelnasta**
(tibian mediaalikondyyli, condylus medialis tibiae)
- 8 = sääriluun ulkonivelnasta**
(tibian lateraalikondyyli, condylus lateralis tibiae)
- 9 = nivelnastojen välikuoppa**
(fossa interkondylaris)
- 10 = sisäkehräs (mediaalimalleoli, malleolus medialis)**
- 11 = pohjeluu (fibula)**
- 12 = ulkokehräs (lateraalimalleoli, malleolus lateralis)**
- 13 = telaluu (talus)**
- 14 = sääriluun ja telaluun välinen nivel**
- 15 = pohjeluun ja telaluun välinen nivel**

Sivu



- 1 = reisiluu (femur)**
- 2 = reisiluun nivelnastat**
(femurin mediaali- ja lateraalikondyyliit)
- 4 = polvinivel (articulatio genus)**
- 5 = polvilumpio (patella)**
- 6 = sääriluu (tibia)**
- 7 = sääriluun sisempi ja ulompi nivelnasta**
(tibian mediaali- ja lateraalikondyyliit)
- 10 = sisäkehräs (mediaalimalleoli, malleolus medialis)**
- 11 = pohjeluu (fibula)**
- 12 = ulkokehräs (lateraalimalleoli, malleolus lateralis)**
- 13 = telaluu (talus)**
- 16 = ylempi nilkkanivel**
(Mortise-nivel, talokruuraalinel)
- 17 = kantaluu (calcaneus)**
- 18 = sääriluun kyhmy (tuberositas tibiae)**

HUS Kuvantaminen	OPAS	Versio: 5	s. 2/2
Radiologia	Natiivi	Voimaantulopäivä: 2.9.2019	
Säären anatomia, natiiviröntgen			

Laatija: Merja Wirtanen

Muut laatijat: Aku Ahonen;Hanna Pietikäinen;Raija Seuri;Markus Sormaala;Tomi Suo-Yrjö

Liittyy tutkimuksiin: NG4AA Säären natiiviröntgen;

Liittyy tutkimusryhmään:

Lisätieto: AP-kuvassa no 2 ja 3 vaihdettu päikseen.

Tunniste: 169

Jakelu, intranet: [Natiiviprosessi](#) > [Ohjeet omalle henkilökunnalle](#) > [1 Natiivikuvantamisen ohjeet](#) > [6 Alaraajojen natiiviröntgentutkimukset](#)

internet: [Ammattilaiselle](#) > [HUS-Kuvantamisen ohjeet](#) > [Natiivitutkimukset](#) > Kuvausoppaat