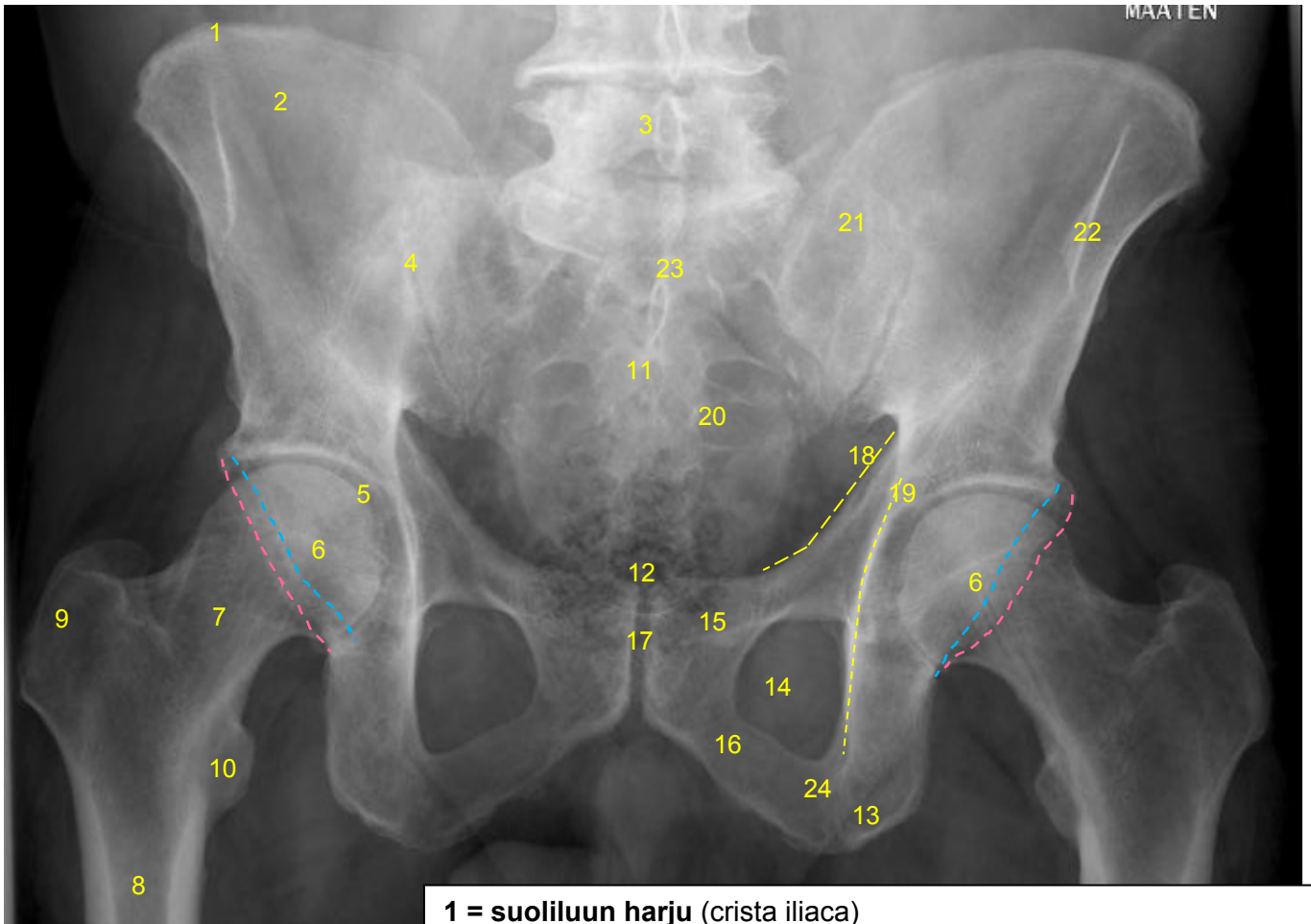


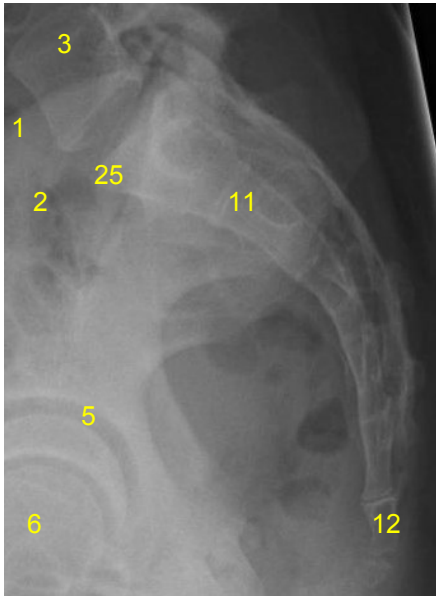
HUS-Kuvantaminen	OPAS	Versio: 2	s. 1/3
Radiologia	Natiivi	Voimaantulopäivä: 1.1.2017	
	Lantion ja lonkan anatomia, natiiviröntgen		

## Lantion ja lonkan anatomia, natiiviröntgen

### Lantion AP



### Ristiluun sivu

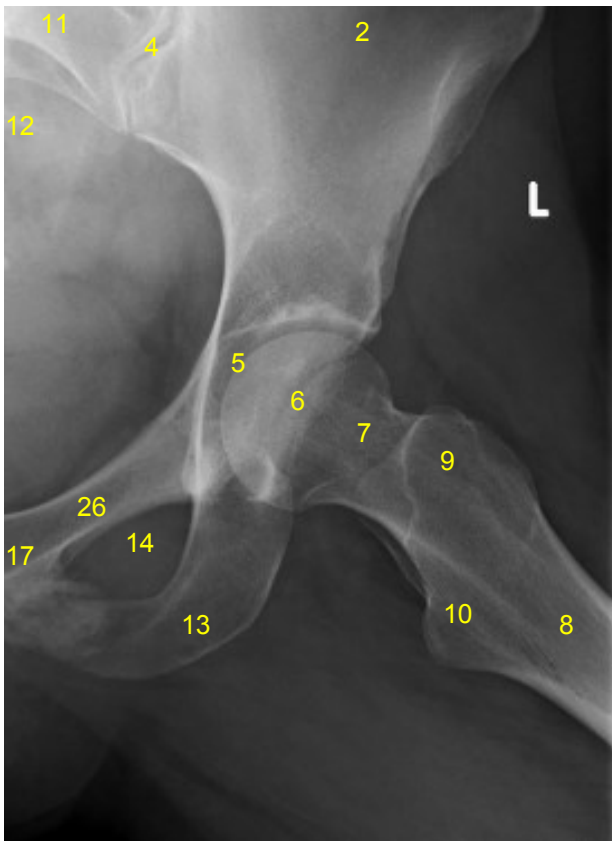
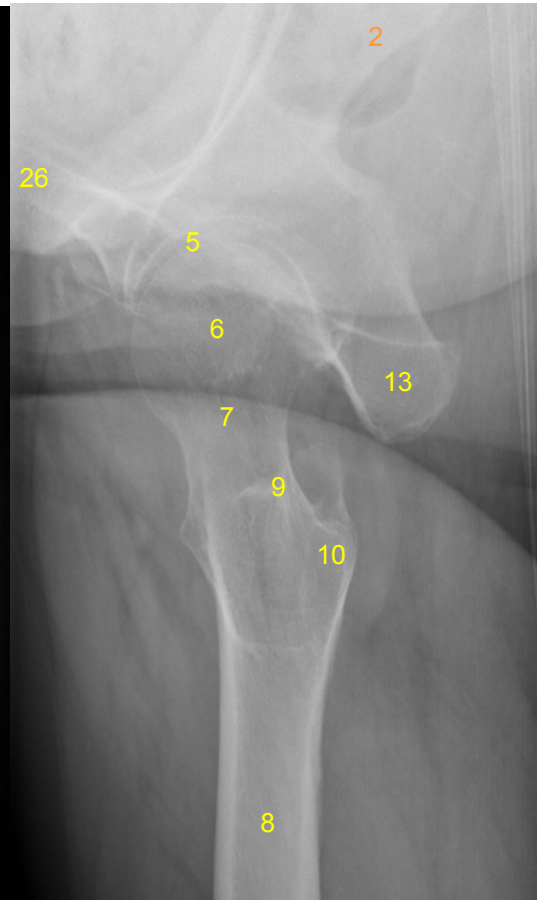
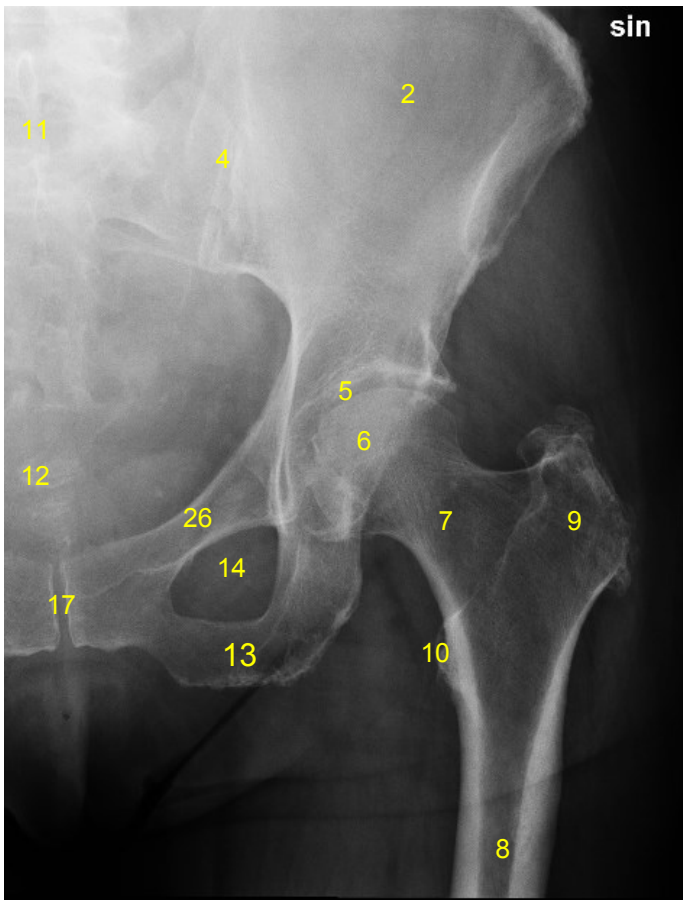


- 1 = suoliluun harju (crista iliaca)
- 2 = suoliluun siipi (ala omiss ilii)
- 3 = lannenikama L5 ja sen okahaarake (processus spinosus)
- 4 = SI-nivel (risti-suoliluunivel, sakroiliakaalinivel, articulatio sacroiliaca)
- 5 = lonkkamalja (acetabulum),  
anteriorinen (----) ja posteriorinen (----) reuna
- 6 = reisiluun pää (caput femoris)
- 7 = reisiluun kaula (collum femoris)
- 8 = reisiluun varsi (corpus femoris)
- 9 = iso sarvennoinen (trochanter major)
- 10 = pieni sarvennoinen (trochanter minor)
- 11 = ristiluu (sacrum)
- 12 = häntäluu (coccyx)
- 13 = istuinkyhmy (tuber ischiadicum)
- 14 = peittynyt aukko (foramen obturatum)
- 15 = häpyluun ylähaara (ramus superior ossis pubis)
- 16 = häpyluun alahaara (ramus inferior ossis pubis)
- 17 = häpyliitos (symphysis pubica)
- 18 = etupilarin linja (anterior column, iliopubic column)
- 19 = takapilarin linja (posterior column, ilioischial column)
- 20 = ristiluun etureikä (foramina sacralia anteriora)
- 21 = ristiluun siipi (ala omiss sacri)
- 22 = suoliluun yläetukärki (ASIS, spina iliaca anterior superior)
- 23 = ristikukkula (promontorium ossis sacri)
- 24 = istuinluun haara (ramus ossis ischii)
- 25 = ristikukkula (promontorium ossis sacri)

<b>HUS-Kuvantaminen</b>	<b>OPAS</b>	Versio: 2	s. 2/3
Radiologia	Natiivi	Voimaantulopäivä: 1.1.2017	
Lantion ja lonkan anatomia, natiiviröntgen			

### Lonkan AP

### Lonkan aksiaali



- 2 = suoliluun siipi (ala ossis ilii)**
- 4 = SI-nivel (risti-suoliluunivel, sakroiliakaalinivel, articulatio sacroiliaca)**
- 5 = lonkkamalja (acetabulum)**
- 6 = reisiluun pää (caput femoris)**
- 7 = reisiluun kaula (collum femoris)**
- 8 = reisiluun varsi (corpus femoris)**
- 9 = iso sarvennoinen (trochanter major)**
- 10 = pieni sarvennoinen (trochanter minor)**
- 11 = ristiluu (sakrum)**
- 12 = häntäluu (coccyx)**
- 13 = istuinkyhmy (tuber ischiadicum)**
- 14 = peittynyt aukko (foramen obturatum)**
- 17 = häpyliitos (symfyysi, symphysis pubica)**
- 26 = häpyluu (os pubis)**

### Lonkan lauenstein

<b>HUS-Kuvantaminen</b>	<b>OPAS</b>	Versio: 2	s. 3/3
Radiologia	Natiivi	Voimaantulopäivä: 1.1.2017	
Lantion ja lonkan anatomia, natiiviröntgen			

Laatija: Merja Wirtanen

Muut laatijat: Maria Einola;Annikki Leinonen;Kirsi Metsämäki;Antti Pitkänen;Raija Seuri

Liittyy tutkimuksiin: NE1AA Lantion natiiviröntgen; NF1AA Lonkan natiiviröntgen; NF1DA Lonkkien natiiviröntgen;

Liittyy tutkimusryhmään:

Lisätieto: Muutos edelliseen: asettelu ja numerointi muutettu, lisätty lonkkamaljan anteriorinen ja posteriorinen reuna sekä ristikukkula. Lisätty lantion sivukuva.

Jakelu, intranet: Radiologia > [Natiiviprosessi](#) > [Ohjeet omalle henkilökunnalle](#) > 6\_Alaraajojen natiiviröntgentutkimukset

internet: HUS > [Ammattilaiselle](#) > [HUS-Kuvantamisen ohjeet](#) > [Natiivitutkimukset](#) > Kuvausoppaat