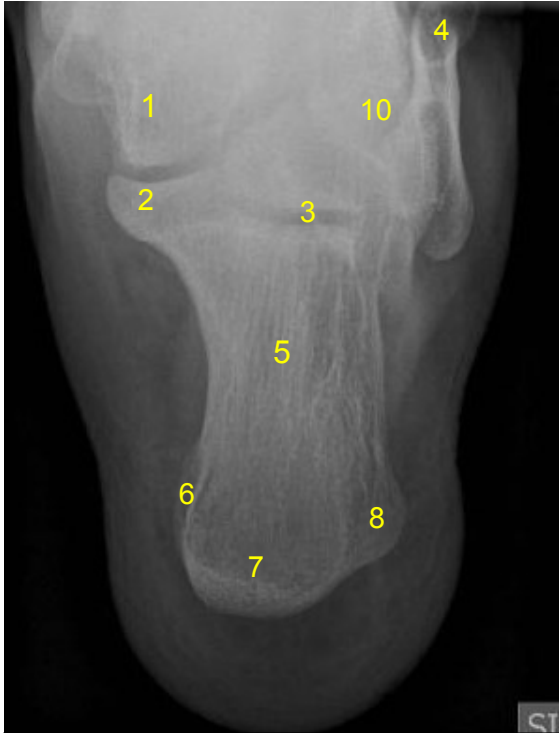

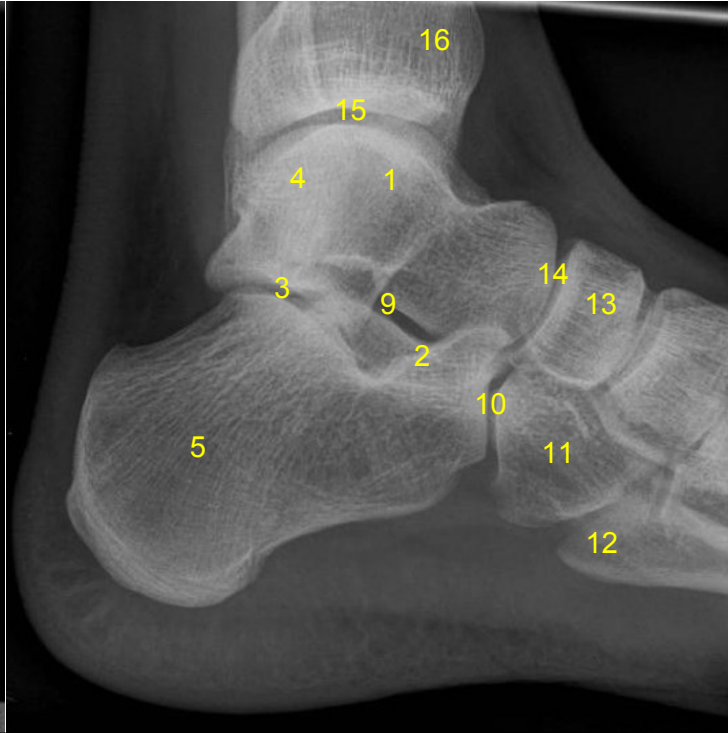
HUS Kuvantaminen	OPAS	Versio: 4	s. 1/1
Radiologia	Natiivi	Voimaantulopäivä: 1.1.2019	
Kantapään anatomia, natiiviröntgen			

## Kantapään anatomia, natiiviröntgen

### Aksiaali



### Sivu



- 1 = telaluu (talus)**  
**2 = telaluun kannatin (sustentaculum tali)**  
**3 = telaluun ja kantaluun välinen nivel (talokalkaneaarinivel)**  
**4 = ulkokehräs (lateraalimalleoli, malleolus lateralis)**  
**5 = kantaluu (calcaneus)**  
**6 = kantakyhmy sisäsiivuhaarake (processus medialis tuberis calcanei)**  
**7 = kantakyhmy (tuber calcanei)**  
**8 = kantakyhmy sivuhaarake (processus lateralis tuberis calcanei)**  
**9 = nilkkapoukama (sinus tarsi)**  
**10 = kanta-kuutioluunivel (kalkaneokuboidaalinivel, articulatio calcaneocuboidea)**  
**11 = kuutioluu (os cuboideum)**  
**12 = 5. jalkapöydänluun tyvi (basis ossis metatarsi)**  
**13 = veneluu (os naviculare)**  
**14 = tela-venelunivel (articulatio talonavicular)**  
**15 = telaluun sekä sääriluun ja pohjeluun välinen nivel (ylempi nilkkanivel, talokruraalinivel, TC-nivel, articulatio talocruralis)**  
**16 = sääriluu (tibia)**  
**alempi nilkkanivel = telaluun, kantaluun ja veneluun välinen nivel (subtalonivel, subtalaarinivel, articulatio subtalaris, articulatio talocalcaneonavicularis)**

## Liittyvät ohjeet

### HUS Kuvantamisen ohjeistus

- [Jalkaterän ja varpaiden anatomia, natiiviröntgen](#)

Laatija: Merja Wirtanen

Muut laatijat: Aku Ahonen; Hanna Pietikäinen; Raija Seuri; Tomi Suo-Yrjö

Liittyy tutkimuksiin: NH2AA Kantapään natiiviröntgen; NH2YA Kantapään natiiviröntgen ilman lausuntoa;

Lisätieto: No 6 ja 8 suomenkieliset nimet korjattu

Tunniste: 776

Jakelu, intranet: intranet: Natiiviprosessi > Ohjeet omalle henkilökunnalle > 1\_Natiivikuvantamisen ohjeet > 6\_Alaraajojen natiiviröntgentutkimukset

internet: [Ammattilaiselle](#) > [HUS-Kuvantamisen ohjeet](#) > [Natiivitutkimukset](#) > [Kuvausoppaat](#)