

HUS-Kuvantaminen	OPAS	Versio: 1	s. 1/9
Radiologia	Natiivi	Voimaantulopäivä: 1.1.2017	
Jalkaterän natiiviröntgen, projektiota			

Jalkaterän natiiviröntgen, projektiota

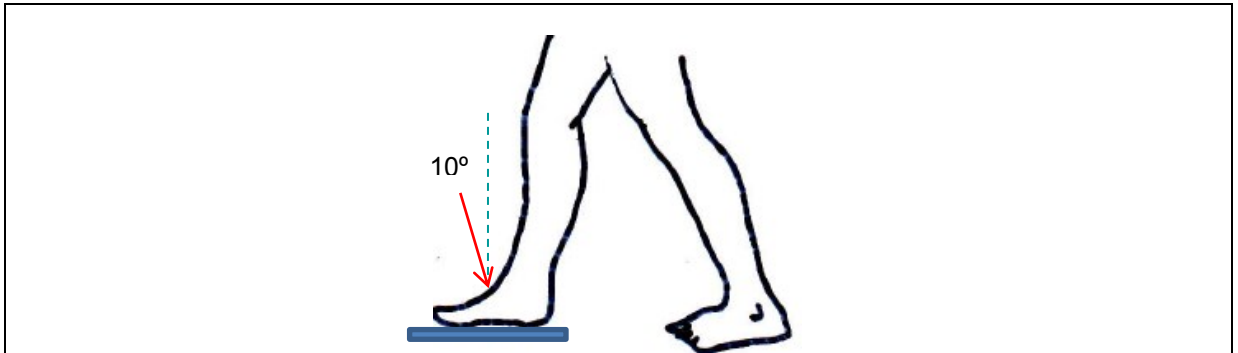
Sisällys

Jalkaterä AP	2
Seisten AP- aksiaali	2
Maaten AP ja aksiaali	2
Molemmat jalkaterät AP -aksiaali (hallux valgus), seisten	3
Jalkaterä AP-viisto.....	3
Maaten tai seisten mediaalinen ja lateraalinen viisto	3
Jalkaterä sivu.....	4
Seisten mediolateraalin tai lateromediaalinen	4
Maaten mediolateraalin tai lateromediaalinen	4
Varvas AP ja aksiaali.....	5
Varvas AP mediaalinen tai lateraalinen viisto	5
Varvas mediolateraalin tai lateromediaalinen sivu	6
Jalkateräprojektioiden nimityksiä ja projektioiden käytöstä.....	7
Liittyvät ohjeet.....	8
Lähteitä.....	9
Linkejä.....	9
Lisätietoja antaa	9

HUS-Kuvantaminen	OPAS	Versio: 1	s. 2/9
Radiologia	Natiivi	Voimaantulopäivä: 1.1.2017	
Jalkaterän natiiviröntgen, projektiota			

Jalkaterä AP

Seisten AP- aksiaali



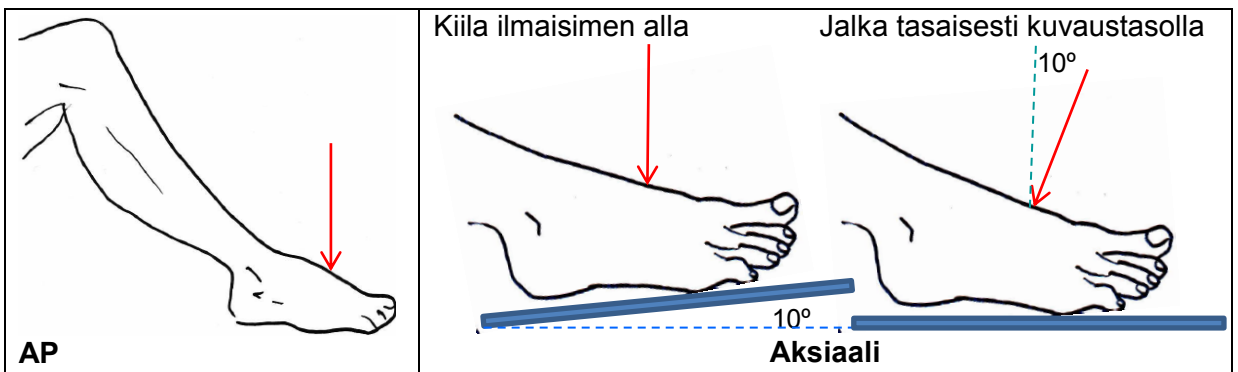
Asettelu: Kuvailmaisimella on esim. lattialla, kuvattavan jalan jalkapohja ilmaisimella ilmaisimen suuntaisesti. Molemmat jalkaterät ovat samalla tasolla, jotta nilkka ojentuu pois jalkaterän päältä. Paino on tasaisesti molemmilla jaloilla. Tarvittaessa potilas pitää kiinni tuesta.

Sädesuunta: Kohtisuoraan jalkaterän dorsaalipintaan nähden. Jos jalkaholvi on

- normaali: 10° kohti kantapäätä,
- matala: 5° kohti kantapäätä,
- korkea: 15° kohti kantapäätä.

Muuta: Molemmat jalkaterät: puolenmerkit sädekeilaan.

Maaten AP ja aksiaali



Asettelu: Potilas on makuulla tai istuvassa asennossa, kuvattavan jalan lonkka ja polvi koukistettuina. Jalkapohja on tasaisesti kuvailmaisimella tai kuvaustasolla (ei rotaatiota). Sääri, nilkka ja jalkaterä ovat samassa linjassa. Nilkka on ojennettuna niin, että sääri on pois jalkaterän päältä. Kun jalkaterän ja säären välinen kulman on lähellä 90°, jalkaterän mediaalisen kaaren vääristymä on kuvassa mahdollisimman pieni.

Sädesuunta:

AP: kohtisuoraan ilmaisimeen.

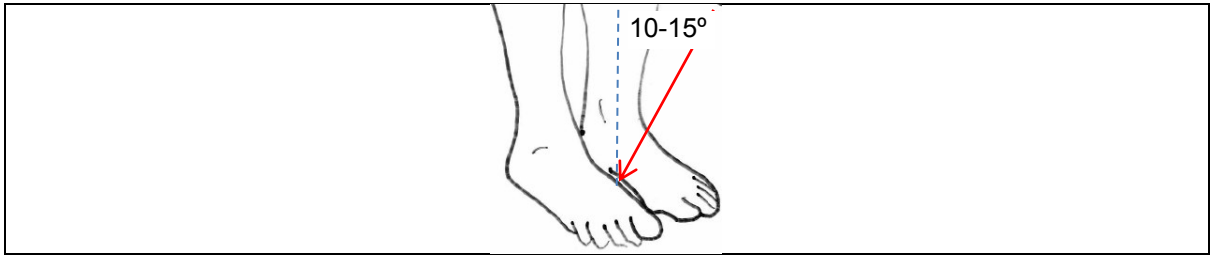
Aksiaali: Kohtisuoraan jalkaterän dorsaalipintaan nähden. Jos jalkaholvi on

- normaali: 10° kohti kantapäätä,
- matala: 5° kohti kantapäätä,
- korkea: 15° kohti kantapäätä.

Kippaus voidaan korvata vastaavalla kiilalla kuvailmaisimen alla. Kiilan käyttö saattaa helpottaa asettelua.

HUS-Kuvantaminen	OPAS	Versio: 1	s. 3/9
Radiologia	Natiivi	Voimaantulopäivä: 1.1.2017	
Jalkaterän natiiviröntgen, projektiota			

Molemmat jalkaterät AP -aksiaali (hallux valgus), seisten



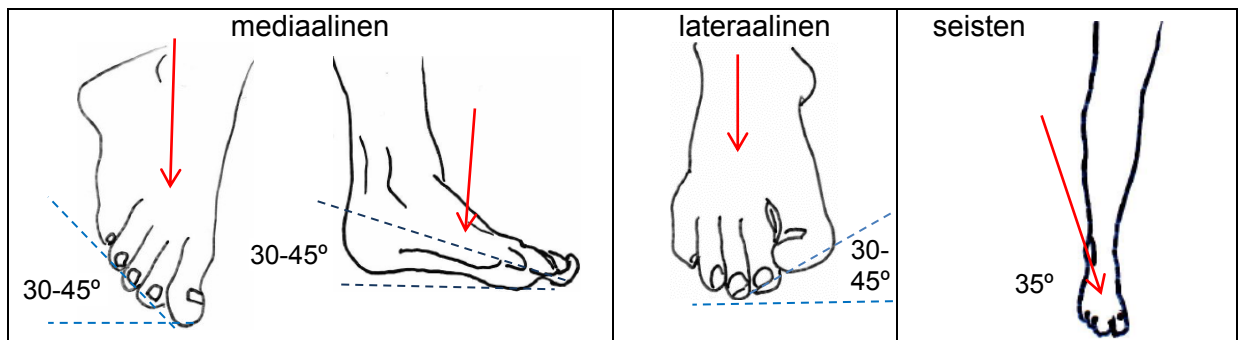
Asettelu: Potilas seisoo esim. lattialla olevalla kuvailmaisimella, alaraajat kohtisuoraan alustaan. Paino on tasaisesti oikealla ja vasemmalla jalkaterällä sekä tasaisesti jalkapohjilla. Jalkaterät samansuuntaisina suoraan eteenpäin kuvailmaisimen suuntaisina. Tasapainon pitämiseksi potilas pitää kiinni tuesta.

Sädesuunta: Kohtisuoraan kuvailmaisimeen (jalkojen väliin) tai kipattuna 10–15° kohti kantapäitä.

Muuta: Puolenmerkit sädekeilaan.

Jalkaterä AP-viisto

Maaten tai seisten mediaalinen ja lateraalinen viisto



Asettelu:

Maaten: Potilas on makuulla tai puoli-istuvassa asennossa, kuvattava alaraaja lonkasta ja polvesta koukistettuna. Kuvattavan jalan jalkapohja on kuvailmaisimella tai -tasolla. Jalkaa käännetään ensisijassa mediaalisesti sisäänpäin jalan pitkittäisen holvin korkeuden mukaisesti

- normaali jalkaholvi: enintään. 45°,
- matala jalkaholvi: alle 40° (lähellä 30°),
- korkea jalkaholvi: 60°.

Jalkaterän sisäreuna on kiinni kuvailmaisimessa, ulkoreuna irti ilmaisimesta.

Lateraalinen viisto: Jalka on käännettynä 30° ulkorotaatioon.

Seisten: Potilas seisoo kuvailmaisimella, asettelu ks. AP seisten.

Sädesuunta: Kohtisuoraan kuvailmaisimeen tai 10–15° kohti kantapäätä (15° kaudokraniaalisessa suunnassa tarsometatarsaalinivelet kuvautuvat paremmin).

Maaten, jos jalkaa ei voi kääntää: (asettelu kuten AP) n. 45° mediolateraalisesti tai lateromedialisesti.

Seisten: 35° lateromedialisesti.

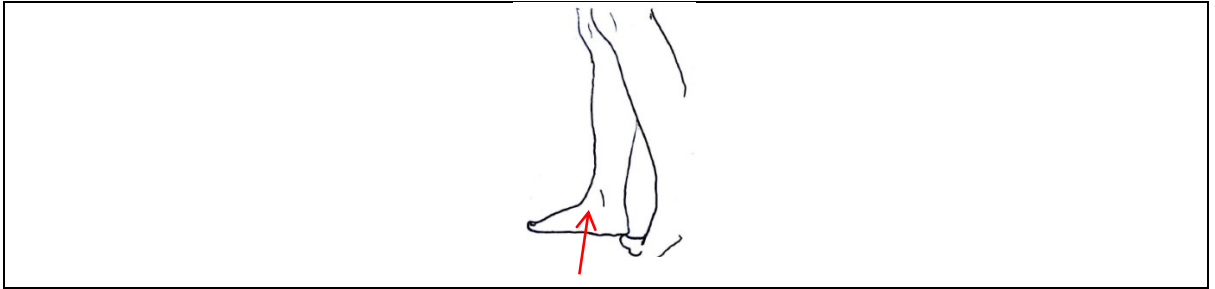
Muuta:

- Jalkaterän nivelraot kuvautuvat paremmin yli 30° viistossa, mutta vaajaluut kuvautuvat osin päällekkäin.
- Metatarsaalien luksaatioepäilyssä 30° viisto.
- Kiinnostuksen kohteena tarsaalit ja proksimaaliset metatarsaalit: 40–50°.
- Jos mediaalinen viisto ei ole mahdollinen, voidaan alaraajaa kääntää n. 30° lateraalisesti. Tarsometatarsaalinivelet kuvautuvat paremmin, jos
- kuvailmaisimen ja jalkaterän alle on asetettu 15° kiila,
- jalkaterää on kohotettu 15° varpaiden puolelta kiilatyydyllä tai
- kipataan kaudokraniaalisesti 15° (kohti kantapäätä), jalkaterä vertikaalisesti tasossa.

HUS-Kuvantaminen	OPAS	Versio: 1	s. 4/9
Radiologia	Natiivi	Voimaantulopäivä: 1.1.2017	
Jalkaterän natiiviröntgen, projektiota			

Jalkaterä sivu

Seisten mediolateraalin tai lateromediaalinen




Asettelu: Potilas seisoo kovalla, tasaisella alustalla luonnollisessa seisoma-asennossa, alaraajat kohtisuoraan alustaan samalla tasolla (korkeudella). Paino on tasaisesti molemmilla jaloilla. Potilas pitää kiinni tuesta tasapinon ylläpitämiseksi. Jos kuvaustapa mahdollistaa, jalat ovat vierekkäin, ilmaisin jalkojen välissä ja jalkaterien pituusakselit ilmaisimen suuntaisina. Jos tämä ei ole mahdollista (kuvaus esim. thorax-telinettä vasten), kuvattava jalkaterä ilmaisimen suuntaisena ja paino molemmille jaloille jakautuneena.

Sädesuunta: Kohtisuoraan kuvailmaisimeen.

Muuta: Erytystä huomiota kiinnitetään turvallisuuteen, jos potilaan on noustava korkealle korokkeelle.

Maaten mediolateraalin tai lateromediaalinen



Asettelu:

Mediolateraalin: Potilas makaa kuvattavan jalan puoleisella kyljellä polvi ojennettuna. Jalkaterän lateraalipuoli on kuvailmaisimeen päin ja jalkapohja kohtisuoraan ilmaisimeen. Polvilumpio on kohtisuoraan kuvaustasoon nähden. Jalkaterä 90° kulmassa sääreen nähden (dorsifleksio), jolloin anteriorinen pretalaarinen rasvatyyny erottuu paremmin. Ei-kuvattavan puolen jalka pidetään "takana" ehkäisemässä liiallista rotaatiota.

Lateromediaalinen horisontaalisätein: Potilas selinmakuulla, varpaat kohtisuoraan ylöspäin, Jos mahdollista, jalkaterä 90° kulmassa sääreen nähden. Kuvailmaisimen jalan mediaalipuolella.

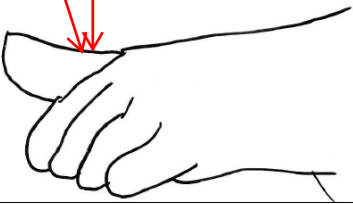
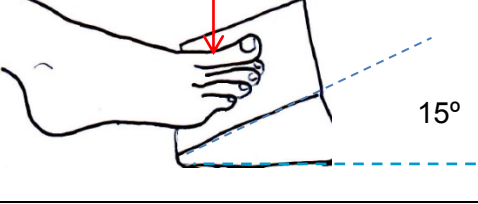
Sädesuunta: Kohtisuoraan kuvailmaisimeen.

Muuta:

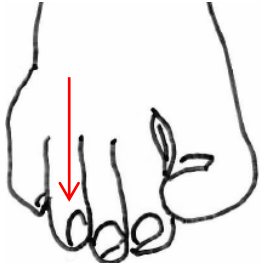
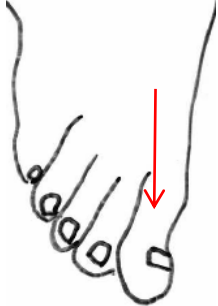
- Jalkaterän lateraalireuna ja ilmaisin asetetaan samansuuntaisiksi rotaation välttämiseksi.
- Jos dorsifleksio ei onnistu: polvi pienessä koukussa ja tuettuna koholle jotta jalkaterän plantaariosa asettuu kohtisuoraan ilmaisimeen.
- Jos reiden yläosa on paksu, jalkaterää ja kuvailmaisinta voi olla tarpeen kohottaa niin, että sääri asettuu kuvaustason suuntaisesti (telaluun proksimaaliset kupolit asettuvat päällekkäin).

HUS-Kuvantaminen	OPAS	Versio: 1	s. 5/9
Radiologia	Natiivi	Voimaantulopäivä: 1.1.2017	
Jalkaterän natiiviröntgen, projektiota			

Varvas AP ja aksiaali

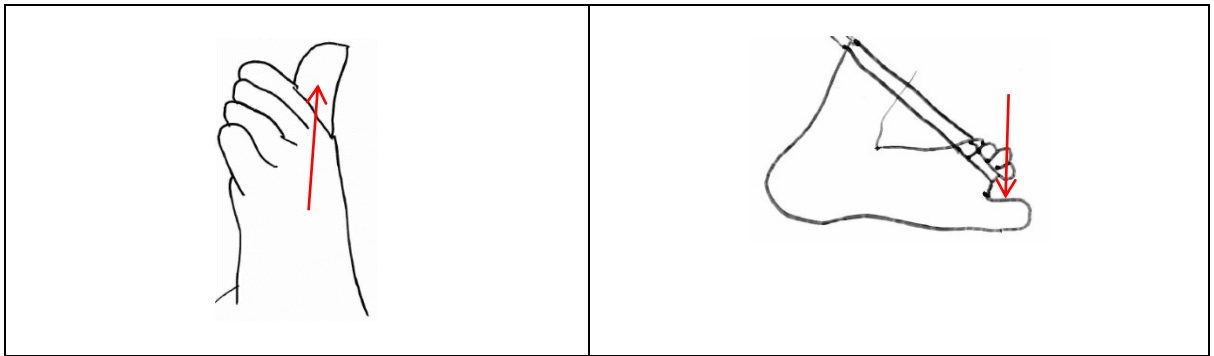
<p>15°</p> <p>AP tai aksiaali</p> 	<p>AP varpaat kohotettuina kiilatyynyllä</p>  <p>15°</p>
<p>Asettelu:</p> <p><u>AP:</u> Potilas on makuulla tai istuvassa asennossa kuvaustasolla, lonkka ja polvi koukistettuina. Jalkapohja on ilmaisimella tai kuvaustasolla. Mahdollisuuksien mukaan kuvattava varvas erotetaan suorana muista varpaista.</p> <p><u>AP aksiaali:</u></p> <ul style="list-style-type: none"> • ilmaisinta ja sen päällä olevaa jalkaterää kohotetaan 10–15° varpaiden puolelta, • 10–15° kiilatyynyllä kohotetaan varpaiden puoli kuvailmaisimesta tai • käytetään 10–15° kaudokraniaalista kippausta. <p><u>PA (PD):</u> Potilas päinmakuulla, säären alla tuki ja jalkaterä on korokkeella olevalla ilmaisimella.</p> <p>Sädesuunta:</p> <p><u>AP:</u> kohtisuoraan kuvailmaisimeen.</p> <p><u>Aksiaali ilman kiilaa:</u> 10–15° kohti kantapäätä.</p> <p><u>PA:</u> kohtisuoraan ilmaisimeen.</p>	

Varvas AP mediaalinen tai lateraalinen viisto

	
<p>Asettelu: Potilas on makuulla tai istuvassa asennossa kuvaustasolla, jalkapohja kuvailmaisimella tai kuvaustasolla. Mahdollisuuksien mukaan kuvattava varvas erotetaan suorana muista varpaista. Kuvattaessa varpaita</p> <ul style="list-style-type: none"> • 1–3, jalkaa käännetään mediaalisesti 30(–45)° ja • 4–5, jalkaa käännetään lateraalisesti. <p>Sädesuunta: Kohtisuoraan kuvailmaisimeen, varpaan nivelpinnan suuntaisesti.</p>	

HUS-Kuvantaminen	OPAS	Versio: 1	s. 6/9
Radiologia	Natiivi	Voimaantulopäivä: 1.1.2017	
Jalkaterän natiiviröntgen, projektiota			

Varvas mediolateraalinen tai lateromediaalinen sivu



Asettelu: Potilas on makuulla tai istuvassa asennossa. Kuvattava varvas erotetaan mahdollisimman hyvin muista varpaista esim. tyynyllä, puutikulla, teippaamalla tai nauhalla vetämällä.

Jalkaa käännetään 30–45°, kuvattaessa varpaita

- 1–2, käännetään jalka mediaalisesti ja
- 3–5, käännetään lateraalisesti.

Sädesuunta: Kohtisuoraan kuvailmaisimeen.

Muuta: Varpaan erottamista muista varpaista ei tehdä, jos varvas on silminnähden deformaatio esim. tuoreen trauman vuoksi.

HUS-Kuvantaminen	OPAS	Versio: 1	s. 7/9
Radiologia	Natiivi	Voimaantulopäivä: 1.1.2017	
Jalkaterän natiiviröntgen, projektiota			

Jalkateräprojektioiden nimityksiä ja projektioiden käytöstä

AP / PA	
AP, DP dorsoplantaarinen, dorsiplantaarinen (myös mahdollisia suunnassa PA, PD)	<u>Jalkaterän AP</u> , käyttö esim. murtumat, nivelraot, pehmytosaefuusiot, vierasesineet <u>Varvas</u> , yleensä kuvataan vain 1.varvas, käyttö esim. murtumat, phalangiin dislokaatiot, osteoartriitti, kihti. <u>Varvas AP</u> , IP-nivelet eivät kuvaudu yhtä hyvin kuin aksiaalikuvasssa. <u>Varvas PA</u> , IP-nivelet kuvautuvat AP-suuntaa paremmin.
Aksiaalit	
AP / DP aksiaali AP axial, DP axial	<u>Jalkaterä</u> : vierasesineet erottuvat hyvin. Metatarsaalit kuvautuvat lyhentymättöminä. <u>Varpaat</u> : yleensä kuvataan vain 1.varvas; murtumat, falangiin dislokaatiot, osteoartriitti, kihti IP-nivelet kuvautuvat suoraa AP-kuvaa paremmin. Varpaat eivät ole lyhentyneet.
AP / DP aksiaali seisten weight-bearing (method), standing, longitudinal arch	Käyttö esim. pitkittäinen jalkaholvin kuvantaminen ja ligamenttivammat, esim. lisfranc
Viistot	
Mediolateraallinen, mediaalinen viisto , medial oblique, oblique medial, dorsiplantar oblique, DPO	<u>Jalkaterä</u> : hyvin kuvautuvat kuutioluun ja kantaluun väli, kuutioluun ja 4.-5. jalkapöytäluun väli, kuutioluun ja lateraalinen vaajaluun väli, telaluun ja veneluun väli. Suuremmalla viistoudella jalan nivelraot kuvautuvat paremmin. Kuutioluu kuvautuu profiilissa ja nilkkapoukama kuvautuu hyvin. Käyttö esim. murtumat ja niiden asennot, nivelrakojen poikkeamat, pehmytosaturvotukset, paikalliset röntgenpositiiviset vierasesineet. Mediaalinen viisto on lateraalista suositeltavampi, koska metatarsaalitaso on paremmin kuvailmaisimen suuntainen ja lateraalipuolen nivelraot kuvautuvat avonaisina.
mediaalinen viisto -15-30° viisto	Hyvin kuvautuvat esim. Jonesin murtuma, lateraaliset varpaat, useimmat lisäluut paitsi os tibial externum, V:n metatarsaalien pää ja tyvi, lateraalinen plantaarinen kantaluu, kynnenalainen luukasvama (ekstostoosi)
10° mediaalinen viisto	Käyttö esim. lateraalinen jänneluun kuvaaminen
45-60° mediaalinen viisto Isherwood	Jalkaterä: subtalaarinivelen keskiosa ei kuvaudu. Hyvin kuvautuvat esim. talokalkaneaalnivelen anteriorinen fasetti ja processus anterior calcanei Käyttö esim. kantaluun ja veneluun yhteensulautuminen, taluksen stiedas process
15° mediaalinen viisto aksiaali Canale / Canale & Kelly view	Käyttö esim. telaluun kaulan murtumat, telaluun pään ja kaulan varuksen sekä rotaation arviointi
45° mediaalinen viisto Brodén (sis. myös lateraalisen viiston)	<u>Brodén</u> : Yleensä korvataan TT-tutkimuksella Käyttö esim. keskimäinen ja posteriorinen subtalaarinivelen fasetin kuvantaminen <u>kippaus</u> vaihtelee kiinnostuksen kohteen mukaan: 10° subtalaarinivelen posteriorinen osa posteriorisesti 15° kohti kantapäätä: posteriorinen nivel lateraalisuunnasta 20-30° subtalaarinivelen posteriorisen osan keskialue ja keskimäinen nivel. 40° subtalaarinivelen posteriorisen osan anteriorinen osa

HUS-Kuvantaminen	OPAS	Versio: 1	s. 8/9
Radiologia	Natiivi	Voimaantulopäivä: 1.1.2017	
Jalkaterän natiiviröntgen, projektiota			

<p>Lateromediaalinen, lateraalinen viisto</p> <p>lateral oblique Isherwood method, medial rotation</p> <p>Lateral oblique (15°-30°)</p> <p>Lateral Oblique Axial View</p>	<p>Lateraalisessa viistossa kuvautuu mediaalista viistoa paremmin 1. ja 2. metatarsaalin väli, 1. ja 2. vaajaluun väli sekä veneluun.</p> <p>Käyttö esim. mediaalisen vaajaluun murtuma, veneluun patologia,</p> <p>Hyvin kuvautuvat metatarsofalangeaalinenivel, mediaalisen isovarpaan yksityiskohdat, mahdollinen telaluun ja kantaluun yhteensulautuma (talokalkaneaarinen koalitio)</p> <p>Käyttö esim. kun kiinnostuksen kohteena distaalinen varvasluun luukasvama (eksostoosi) tai luu-rustokasvain (osteokondroma), os tibiale posterius lisäluu, Haglund's disease/veneluun patologia</p> <p><u>45-60° viisto:</u></p> <p>Hyvin kuvautuvat processus anterior calcanei ja subtalaarinivelen anteriorinen fasetti sekä tibial sesamoid -jänneluu</p> <p><u>20° kohti varpaita (kaudaalisesti):</u> hyvin kuvautuvat subtalaarinivelen keskimäinen ja posteriorinen nivel</p>
<p>Lateraalinen viisto, aksiaali</p> <p>lateral oblique axial</p>	<p>Hyvin kuvautuvat posteriorinen subtalaarinivel, os tibiale posterius –lisäluu, Haglund's disease/veneluun patologia</p>
<p>lateraalinen (45°)</p> <p>Broden (myös mediaalinen)</p>	<p>Hyvin kuvautuvat alempi nilkkanivel (subtalaarinivel), kantaluun posteriorinen fasetti, telaluun ja telaluun kannattimen (sustentaculum tali) välinen nivel.</p> <p><u>10° kohti kantapäätä</u> hyvin kuvautuu posteriorinen nivel anteriorisesta suunnasta</p>
<p>Mediaalinen viisto, aksiaali</p> <p>Medial Oblique Axial</p>	<p>Hyvin kuvautuu keskimäinen ja posteriorinen subtalaarinivelen fasetti</p>
<p>PA viisto aksiaali</p> <p>Anthosens</p>	<p>Hyvin kuvautuu avoin subtalaarinivel, nilkkapoukama (sinus tarsi) ja ulkokehränen (lateraalimalleoli) kuvautuu profiilissa.</p>
<p>PA / PD viisto, mediaalinen ja lateraalinen</p> <p>Grashey method</p>	<p>Hyvin kuvautuvat jalan metatarsaalien proksimaalipäiden nivelraot</p>
<p>Sivut</p>	
<p>Lateromediaalinen</p> <p>internal oblique</p>	<p><u>Jalkaterä:</u> suoran sivun kuvaaminen helpompi.</p> <p>Käyttö esim. murtumafragmenttien anteriorinen ja posteriorinen dislokaatio, nivelten poikkeavuudet, pehmytosaturvotukset, vierasesineet</p>
<p>Mediolateraalinen</p> <p>external oblique</p>	<p><u>Jalkaterä:</u> käyttö esim. vierasesine, murtuma, tarsaalien dislokaatiot, metatarsaalien tyvien murtumat</p> <p>Hyvin kuvautuvat jalan keksiosan (midfoot) lateraaliosat, kantaluu-veneluuliitos</p>
<p>Jalkaterä seisten</p> <p>Longitudinal arch lateral, Weight-bearing Standing, Weight-bearing</p>	<p>Käyttö esim: ortopedinen arviointi, pitkittäisen jalkaholvin arviointi, jalkaterän virheasennot, erityisesti lättäjälät (pes planus), Lisfrancin jälkitila. Jalkateräkuvasta tehtävät mittaukset</p>

Liittyvät ohjeet

HUS-Kuvantamisen ohjeet:

- [Jalkaterän ja varpaiden natiiviröntgen](#)
- [Jalkaterän ja varpaiden natiiviröntgen, hyvän kuvankriteerit](#)
- [Jalkaterän ja varpaiden antomia, natiiviröntgen](#)

HUS-Kuvantaminen	OPAS	Versio: 1	s. 9/9
Radiologia	Natiivi	Voimaantulopäivä: 1.1.2017	
Jalkaterän natiiviröntgen, projektiota			

Lähteitä

- Merril's Atlas of radiographic positioning and procedures, osa 1. Frank ym. 12. painos
Textbook of radiographic positioning and related anatomy. Bontrager K. 8.painos
Medical Imaging – Techniques, reflection and evaluation. Carver & Carver. 2. painos
Clark's positioning in radiography. Whitley ym. 12. painos
Pocket atlas of radiographic positioning. Moeller & Reif. 2. painos
Radiographic Image Analysis, Kathy McQuillen Martensen
Canale ST, Kelly FB Jr. 1978. Fractures of the neck of the talus. Long-term evaluation of seventyone cases. J Bone Joint Surg Am. 60(2): 143-156.
Koulouris G, Morrison WB. 2005. Foot and ankle disorders: radiographic signs. Semin Roentgenol. 40(4):358-79.
Myerson M. 1989. The diagnosis and treatment of injuries to the Lisfranc joint complex. Orthop Clin North Am. 20:655–64.
Isherwood I. 1961.A radiological approach to the subtalar joint. The journal of bone and joint surgery 43B(3): 566-574

Linkkejä

- Varpaan sivukuvasta englanniksi <http://www.wikiradiography.net/page/Lateral+Toe+Radiography>
Jalkapöytäluiden murtumista, englanniksi <http://www.wikiradiography.net/page/Tarsal+Bone+Fractures>
Nilkan ja jalkaterän kuvan arvioinnista <https://www.ceessentials.net/article28.html>
Jalkaterän AP seisten, englanniksi <http://radiopaedia.org/articles/weightbearing-dorsoplantar-foot-radiograph>

Lisätietoja antaa

Natiiviohjeitiimi ja kehittämispäällikkö Eija Vartiainen

Laatija: Merja Wirtanen

Muut laatijat: Maria Einola;Annikki Leinonen;Kirsi Metsämäki;Antti Pitkänen;Raija Seuri

Liittyy tutkimuksiin: NH3AA Jalkaterän ja varpaiden natiiviröntgen; NH3EA Jalkaterien kuormitustutkimus, natiiviröntgen; NH3FA Jalkaterän kuormitustutkimus, natiiviröntgen;

Lisätieto:

Jakelu, intranet: Radiologia > Natiiviprosessi > Ohjeet omalle henkilökunnalle > 1_Natiivikuvantamisen ohjeet > Alaraaja

internet: HUS > [Ammattilaiselle](#) > [HUS-Kuvantamisen ohjeet](#) > [Natiivitutkimukset](#) > Kuvausoppaat: